Zur Symptomatologie

der Brückenerkrankungen

und über

die conjugirte Deviation der Augen

bei Hirnkrankheiten.

Von

Dr. H. Hunnius,

früherem Assistenzarzt, jetzt prakt. Arzt in Glückstadt a. E.

Mit 6 Holzschnitten.

Aus der medizinischen Abtheilung des Kölner Bürgerhospitals.

Bonn

Verlag von Max Cohen & Sohn (Fr. Cohen)

1881.

Zur Symptomatologie

der Brückenerkrankungen

und über

die conjugirte Deviation der Augen

bei Hirnkrankheiten.

Von

Dr. H. Hunnius,

früherem Assistenzarzt, jetzt prakt. Arzt in Glückstadt a. E.

Mit 6 Holzschnitten.

Aus der medizinischen Abtheilung des Kölner Bürgerhospitals.

Bonn

Verlag von Max Cohen & Sohn (Fr. Cohen)

1881.

In seiner unlängst erschienenen „topischen Diagnostik der Gehirnkrankheiten“ bespricht Nothnagel [1]) das bei Pons-Erkrankungen wiederholt beobachtete Symptom der conjugirten Augenlähmung des Abducens der einen und Rectus internus der andern Seite. Bezüglich des diagnostischen Werthes dieses Krankheitszeichens für Brückenaffektionen äussert sich dieser Autor mit vorsichtiger Zurückhaltung. „Vermuthungen in dieser Beziehung, sagt er, sind nicht am Platze; nur weitere Beobachtungen können hier eine Entscheidung bringen; sie werden auch lehren müssen, ob — wie es nach den bisherigen Erfahrungen allerdings scheint — der conjugirten Augenlähmung des Abducens und Musc. rectus internus eine diagnostische Bedeutung bei Ponsherden beigelegt werden muss“. Ungleich entschiedener drückt sich Gaston Graux in seiner trefflichen Abhandlung: „De la paralysie du moteur oculaire externe avec déviation conjuguée“ [2]) aus, indem er das in Rede stehende Symptom als ein solches bezeichnet, „avec lequel on peut porter un diagnostic anatomique d'une rigueur presque mathematique“.

Unter den im Nachfolgenden geschilderten Fällen von Pons-Erkrankungen, welche ich auf der medicinischen Abtheilung des Kölner Bürgerhospitals zu beobachten Gelegenheit hatte, weist der 1. Fall das Symptom der conjugirten Augenmuskellähmung, d. h. der Lähmung des Rectus internus der einen und des Rectus externus der andern Seite in so typischer Weise auf, dass Herr Leichtenstern schon bei der erstmaligen Vorstellung des Falles auf Grund besagten Phänomens und in Zusammenhang mit den übrigen Symptomen die Diagnose auf einen Krankheitsherd in der einen Brückenhälfte zu stellen in der Lage war, eine Diagnose, welche die nachfolgende Sektion glänzend bestätigte.

---

1) Top. Diagnostik der Gehirnkrankheiten. Berlin 1879. S. 139.

2) Par., Baillière et fils. 1878. S. 6.

Dürfte dieser Fall somit schon als eine „weitere Beobachtung" im Sinne Nothnagel's publicirt zu werden verdienen, so ist er andrerseits auch geeignet, unsere bisherigen Erfahrungen von dem Verhalten der Augenmuskellähmungen bei Pons-Erkrankungen zu vervollständigen.

Fall I. Der am 18. Dezember 1879 ins Bürgerhospital aufgenommene 40jährige Hutmacher Friedrich Metzger war nach Angabe seiner Frau niemals ernstlich krank gewesen. Er stammt aus gesunder Familie, in der Schlagfluss nie vorkam. Er war nie syphilitisch, kein Potator. Am 16. Dezember Nachmittags erlitt Patient, ohne dass irgend welche Prodromi vorausgegangen waren, einen „Schlaganfall". Er stürzte plötzlich zusammen, blickte stier und ängstlich um sich, schien aber das Bewusstsein nicht gänzlich verloren zu haben. Er war unfähig, auch nur ein Wort hervorzubringen. Daran schloss sich unmittelbar ein Zustand von Somnolenz, wobei jedoch stets die Möglichkeit bestand, den Kranken durch Zuruf zum Oeffnen der Augen und zu Fixirungsversuchen zu bewegen. Schon am andern Tage reagirte Patient auf an ihn gestellte Fragen. Er verstand dieselben, fing zu weinen an, antwortete durch Kopfbewegungen oder Zeichen mit der linken Hand, versuchte auch zu sprechen, stiess jedoch nur unverständliche Laute aus. Urin und Faeces gingen ins Bett. Von dem Momente des Anfalles an war Patient complet rechtsseitig gelähmt.

Die nach der Aufnahme am 18. Dezember vorgenommene Untersuchung ergab Folgendes (Herr Leichtenstern).

Stat. praes. Der Kranke ist ein kräftig gebauter Mann, von grosser Statur, gesunder Hautfarbe, starkem Knochenbau, gut entwickelter Muskulatur, geringem Fettpolster. Er nimmt die Rückenlage ein, die er stetig beibehält ohne Versuch eines Lagewechsels. Das Sensorium ist frei. Patient versteht, was um ihn gesprochen wird, er fängt zu weinen an, als man ihn nach seiner Frau und seinen Kindern fragt. Er ist fast total unvermögend zu sprechen. Ja und Nein drückt er durch entsprechende Bewegungen des Kopfes aus, oft begleitet von analogen Bewegungen der linken Hand. Es besteht totale Lähmung der rechten Ober- und Unterextremität. Während er auf Geheiss die linke Hand und das linke Bein ergiebig nach allen Richtungen bewegt, ist er unfähig, auch nur die geringste Bewegung mit den Fingern oder Zehen der rechtsseitigen Extremitäten auszuführen. Gelähmt ist auch der rechte Facialis und Hypoglossus. Die mühsam hervorgestreckte Zunge deviirt stark nach rechts, zeigt aber weder Zittern noch Oscilliren, auch keine Formveränderung. Der rechte Mundwinkel hängt nach aussen und abwärts, Pfeifen und Blasen sind höchst mangelhaft, die Nasolabialfurche ist rechts flacher, die mimischen Contouren dieser Seite sind verstrichen. Zwar gelingt der Augenschluss rechterseits, aber er ist erheblich schwächer als links, Stirnrunzeln und Heben (Corrugator, Frontalis) geschehen rechterseits weit schwächer als links. Das rechte Nasenloch ist

weiter als das linke. Beim Lachen, Zähnezeigen etc. bleibt die rechte Mundhälfte hinter der linken zurück. Der rechte Gaumenbogen steht tiefer als der linke, die Uvula ist nach links abgewichen. Der Schlingakt ist ungestört, dagegen sind die Bewegungen des Bissens im Munde durch die Facialis-Hypoglossus-Hemiplegie erschwert. Die Stimme ist rein, die producirten Laute sind klangvoll, die Bildung der Sprachlaute aber, der Vocale und Consonanten für sich und in ihrem Wortgefüge ist höchst schwierig, die einzelnen Silben werden stossweise, in Absätzen producirt und sind so schlecht articulirt, dass meist Alles in einem unverständlichen, hacsitirenden Lallen untergeht (Anarthrie, Dysarthrie). Der Kopf ist anhaltend nach der rechten Seite gedreht, kann willkürlich auf Geheiss nach allen Richtungen frei bewegt werden, kehrt aber sich selbst überlassen stets in die nach rechts gedrehte Stellung zurück.

Die gelähmte Körperhälfte erweist sich frei von jeder Störung der Hautsensibilität.

Die Respiration ist langsam, von wechselnder Tiefe, häufig von inspiratorischem Aufseufzen unterbrochen.

Die Körpertemperatur beträgt 37,0° (axillar), der Puls 78 in 1′; er ist aequalis quoad tempus et quoad volumen. Die Radialarterien sind etwas rigide, aber nicht geschlängelt.

Die Untersuchung der Lungen, des Herzens, der Baucheingeweide ergiebt nichts Abnormes. Der Harn ist eiweiss- und zuckerfrei. Keine Polyurie.

Neben diesen Erscheinungen von rechtsseitiger Hemiplegie und sprachlicher Anarthrie besteht nun ein Symptomencomplex, die Augenstellung und Augenbewegungen betreffend, der sofort bei der ersten Besichtigung des Kranken die Aufmerksamkeit ganz besonders auf sich lenkte, und der im Wesentlichen constant blieb vom ersten Augenblick der Beobachtung des Kranken an bis zu dessen Lebensende.

Die oberen Augenlider bedecken beiderseits einen gleichgrossen Theil ihrer zugehörigen Corneae und können beide bequem und ausreichend willkürlich nach oben bewegt werden. Desgleichen senken sie sich entsprechend der Blickrichtung nach unten. Keine Ptosis. Die Bulbi selbst sind nicht hervorgetrieben, die Conjunctiven frei von entzündlicher Injection, die Pupillen beiderseits sehr eng, stecknadelkopfgross, die rechte Pupille noch etwas enger als die linke. Sie reagiren in keiner Weise auf Lichteinfall; dagegen tritt bei den gleich zu erwähnenden Convergenzbewegungen der Bulbi, beim Versuche einen nahegelegenen Gegenstand zu fixiren, eine deutliche Mehr-Verengerung der Pupillen ein. Wir haben somit das gemeinhin unter dem Namen der „spinalen“ Myosis bekannte Symptom der Reaction der Pupillen auf accomodative Impulse neben völliger Reactionslosigkeit derselben bei Lichteinfall.

Das Sehvermögen ist ungestört. Keine Hemianopsie. Kein Nystagmus.

Von grösstem Interesse sind die seit dem Schlaganfall vorhandenen

Anomalieen in der Stellung und Bewegung der Bulbi. Prüfen wir zunächst jedes Auge für sich.

Der linke Bulbus steht fest und unverrückbar in der Mitte. Er wird auf Befehl willkürlich in völlig ausreichender Weise nach oben und unten bewegt und folgt in beiden Richtungen dem entsprechend bewegten vorgehaltenen Finger. Dagegen kann der linke Bulbus auf Geheiss in der Horizontalebene weder nach aussen noch nach innen locirt werden. Fordert man den Kranken auf, dem vorgehaltenen Finger in der Richtung nach aussen oder innen zu folgen, so findet, wenn dabei der rechte Bulbus verdeckt ist, weder eine Bewegung des Bulbus nach aussen noch nach innen statt. Patient erkennt diese Unmöglichkeit, indem er die dringenden Aufforderungen, dem bewegten Finger in der Horizontalebene zu folgen, mit Kopfschütteln beantwortet. Wir haben somit auf dem linken Auge eine Willkür-Lähmung sowohl des Rectus externus als internus, während der Rectus superior und inferior mit den ihnen associirten Obliquus inferior resp. superior in normaler Weise dem Willen gehorchen.

Während der linke Bulbus durch Lähmung der das Auge in der Horizontalebene bewegenden Muskeln wie festgemauert in der Mitte (der Primärlage) steht, ist der rechte Bulbus permanent nach aussen (um circa 40°) abgewichen (Divergentes Schielen).

Verdeckt man das linke Auge und fordert dann den Kranken auf, mit dem rechten Bulbus nach aufwärts und abwärts zu blicken und in dieser Richtung dem vorgehaltenen Finger zu folgen, so geschehen diese Bewegungen prompt und vollkommen ausreichend. Dagegen ist der rechte Bulbus total unvermögend in der Horizontalebene nach einwärts bewegt zu werden. Patient drückt dieses Unvermögen mit Kopfschütteln aus. Der nach aussen abgewiehene rechte Bulbus kann dagegen willkürlich noch weiter nach aussen bewegt werden, er folgt in dieser Richtung dem vorgehaltenen Finger durchaus genügend. Wir haben somit auf dem rechten Auge Willkür-Lähmung des Rectus internus, daher das Abgewichensein des Auges nach aussen; dagegen ist der antagonistisch verkürzte Rectus externus noch einer hinlänglichen willkürlichen Bewegung fähig.

Betrachten wir nun die binocularen Bewegungen der Bulbi, so ergiebt sich eine interessante Abweichung von dem so eben bei der isolirten Untersuchung jedes einzelnen Bulbus erhaltenen Resultate.

Wenn wir den Kranken auffordern, einen in der Mitte vor ihm in einiger Entfernung ($^1/_2$ m) gehaltenen Finger, dessen Bild auf beide Netzhäute fällt, zu fixiren, so kann er, freilich mit Mühe und nur vorübergehend, Convergenzstellung beider Bulbi zu Stande bringen. Die associirte Convergenzbewegung **beider** Bulbi, die gleichzeitige Contraktion **beider** Recti interni zum Zweeke der Convergenz der Schaxen ist somit bis zu einem gewissen Grade möglich, geschieht mühsam;

Patient kann nur kurze Zeit diese Convergenzbewegung erhalten, alsbald ermüdet er, und die Bulbi kehren in die so eben beschriebene Stellung — der linke in der Mitte, der rechte nach aussen deviirt — zurück. Diese Rückkehr aus der Convergenzstellung erfolgt sofort, wenn wir während des Fixirens das eine oder andere Auge verdecken.

Eine weitere wichtige Erscheinung ist ferner folgende. Bewegt man den in einiger Entfernung in der Mittellinie vorgehaltenen und fixirten Finger allmählich nach links hin, (die Bezeichnung der Seite ist immer vom Kranken aus genommen) — wobei wir den Kranken auffordern, den Finger fest zu fixiren — so folgt der linke Bulbus dem Finger soweit, bis das Auge in seine Mitte angelangt ist, während der rechte Bulbus unfähig nach links hin zu folgen, in seine nach aussen deviirte Stellung zurückkehrt. Ueber seine Mittelstellung hinaus nach links kann, wie erwähnt, der linke Bulbus nicht locirt werden. Bewegt man den in der Mittellinie vorgehaltenen und fixirten Finger nach rechts hin, so kehrt der linke Bulbus sofort in seine Mittelstellung (physiologische Primärlage) zurück, unfähig dem nach rechts wandernden Finger zu folgen, während der rechte Bulbus dem nach rechts wandernden Finger soweit als möglich nach aussen folgt.

Die Bewegungen beider Bulbi sowohl nach Oben als Unten sind völlig normal. Beide Bulbi folgen stets gleichzeitig nach Oben und Unten, verharren dabei aber in ihrer eben beschriebenen Divergenz.

Fassen wir das Bisherige kurz zusammen, so lautet es:

1. Völlige Intaktheit der Recti superiores et inferiores sowohl bei monoeularer als binoeularer Prüfung. Normale synergische Hebung und Senkung der Blickriehtung beider Bulbi.

2. Lähmung des Rectus internus und externus des linken und des Rectus internus des rechten Auges. Totale Unfähigkeit, die genannten Muskeln bei monoeularer Prüfung willkürlich zu bewegen.

3. Erhebliche Störung der associirten synergischen Augenbewegungen und zwar:

a) mangelhafte Innervation jenes Centrums, von welchem die synergische Contraktion beider Recti interni abhängt.

b) Totale Lähmung jenes Centrums, von welchem die synergische Contraktion des linken Abducens und rechten Internus zum Zwecke der Linksdrehung der Blicklinie abhängt.

Die beschriebenen Störungen in der Augenstellung und den Augenbewegungen blieben bis zu dem am 12. Tage nach dem

apoplektischen Anfalle erfolgten Tode der Hauptsache nach die gleichen. Die geringfügigen Aenderungen, welche sich in dieser Hinsicht geltend machten, ferner die Resultate der täglich auf's Neue wieder vorgenommenen Untersuchung des Kranken mögen in den folgenden Auszügen aus der Krankengeschichte kurze Erwähnung finden.

19. Dezember. Keine Schlingbeschwerden. Patient trinkt Milch und Bouillon ohne Hinderniss, ohne nachfolgenden Husten. Die Zwangsstellung des Kopfes nach Rechts hin weniger deutlich ausgeprägt. Häufiger Singultus. Athmung rythmisch von gleichmässiger Tiefe. Puls 84 in 1'. Kein Fieber. Augenbefund der gleiche wie oben.

20. Dezember. Morgentemperatur 37,6. Puls 76 in 1'. Sensorium frei. Patient kennt alle ihm vorgehaltenen Gegenstände mit Namen. Keine Aphasie Die Aussprache hochgradig erschwert, stammelnd, häsitirend, dysarthrisch. Näselndes Timbre. Höchst mangelhafte und mühsame Artieulation. Häufige Articulationsfehler, aber keine Paraphasie. Patient erkennt sehr wohl seine Unfähigkeit die gedachten Worte auszudrücken, er corrigirt sich stets selbst. Totale rechtsseitige Hemiplegie.

Die Prüfung der Tastempfindlichkeit der gelähmten Körperhälfte, sorgfältig vorgenommen, ergiebt nicht die geringste Abweichung von der Norm.

Die Pupillen eng, reagiren nicht auf Lichteinfall, wohl aber auf accomodative Impulse. Die Bewegungen der Bulbi genau wie früher geschildert. Das Sehvermögen beider Augen hat nicht gelitten. Der Kranke liest mit jedem Auge gewöhnliche Druckschrift in gehöriger Entfernung. Bei der Prüfung der beiden Gesichtsfelder, soweit diese überhaupt möglich ist, finden sich keine gröberen pathologischen Veränderungen vor, insbesondere keine Hemianopsie. Die Untersuchung des Augenhintergrundes lässt rechts und links überall normale Verhältnisse erkennen. Eine brauchbare Prüfung auf etwa vorhandene Diplopie oder fehlerhafte Projektion der Fixationsgegenstände kann bei der leicht ermüdenden Aufmerksamkeit des Kranken nicht angestellt werden.

21. Dezember. Morgentemperatur normal. Mittags 12 h stellt sich, ohne dass Patient einen Schüttelfrost gehabt hätte, plötzlich eine Temperaturerhöhung (39,7° axillar) ein, welche Nachmittags anhält und Abends 40,3° erreicht. Abends Puls 128 in 1'. Respir.: 40 in 1'. Bei der Untersuchung der Lungen findet man R. H. U. gedämpft-tympanitischen Schall. Das Athmen daselbst ist weniger deutlich vesieulär als rechts, unbestimmt und abgeschwächt; vereinzelte feuchte kleinblasige Rasselgeräusche daselbst. (Verdacht auf croupöse Pneumonie des rechten Unterlappens.)

Ord. Der Gebrauch der Jodkalimixtur wird ausgesetzt. Reizmittel.

Der übrige Status lautet: Die Anarthrie der Sprache nach wie vor sehr ausgeprägt. Nur eine geringe Aenderung ist in dem früheren Augenbefunde zu constatiren. „Das linke Auge kann auch jetzt in der Horizontal-

ebene weder nach einwärts noch auswärts locirt werden, wohl aber genügend nach aufwärts und abwärts. Dagegen fällt die Sehaxe des **linken** Bulbus nicht mehr wie bisher mit der Mittellinie zusammen, sie weicht heute um ein Geringes nach innen ab. Da gleichzeitig auch die laterale Deviation des **rechten** Bulbus etwas geringer geworden ist, und die Schaxe desselben sich mehr der Mittellinie genähert hat, so ist divergentes Schielen nicht mehr zugegen, heute vielmehr **conjugirte Abweichung beider Schaxen nach rechts hin vorhanden.**

Noch immer unmöglich ist die Drehung des rechten Bulbus um seine verticale Axe nasalwärts über die Mittellinie hinaus. Nach aussen hin dagegen folgt der rechte Bulbus, während der linke in dieser Richtung nur eben merklich etwas bewegt wird. Daher entsteht bei der Rechtswendung der Blicklinie sofort wieder divergentes Schielen".

Die eben erwähnte Aenderung in dem heutigen Augenbefunde lässt sich deshalb kurz so ausdrücken, dass beide Augen gegen früher eine geringe Schwankung nach einwärts um ihre verticale Axe gemacht haben.

Ich füge hier der Uebersicht halber sogleich die intra vitam zuletzt (am 28. Dezember) in unserer Krankengeschichte eingetragenen Bemerkungen über den Stand der Augenmuskelstörungen hier an.

28. Dezember. Beide Bulbi stehen in der Mitte. Die Bewegung derselben nach links hin über die Mittellinie hinaus ist gänzlich aufgehoben. Dagegen ist eine geringe synergische Blickrichtung nach rechts hin möglich; der linke Bulbus folgt dem sich nach rechts hin bewegenden Finger auf eine ganz kurze Strecke, während der rechte Bulbus ziemlich ergiebig nach rechts hin (oder aussen) rotirt werden kann. Beim Blicke nach Rechts hin tritt somit divergentes Schielen ein.

Alle übrigen Augenbewegungen intakt. Mässige Convergenzstellung beider Bulbi bei Fixation eines in der Mitte vor beiden Augen befindlichen Gegenstandes vorübergehend möglich.

Wir haben daher diesmal zu notiren:

1. Totale Lähmung des der Linkswendung der Blicklinie vorstehenden Centrums und der von ihm ausgehenden Bahnen zum Rectus externus sinister und dem ihm conjugirten Rectus internus dexter.

2. Mangelhafte Funktion des der Rechtswendung der Blicklinie vorstehenden Centrums, resp. der von diesem Centrum zum Rectus internus sinister ziehenden Bahn, während die Bahn zum Rectus externus dexter offen steht; daher folgt bei Rechtswendung der Blicklinie nur der rechte Bulbus in dieser Richtung.

3. Mangelhafte Funktion des Centrums für die Convergenzstellung der Bulbi (Recti interni).

Unter allen associirten Bewegungen ist somit die Sinistroversio bulborum, die synergisehe Thätigkeit des Reetus externus sinister und Rectus internus dexter die mangelhafteste, indem beide Bulbi niemals über die Mittellinie hinaus naeh links hin bewegt werden können.

Die eomplete Paralyse der reehten Körperhälfte (inclus. Faeialis und Hypoglossus) bei vollständigem Mangel jeder Sensibilitätsstörung (insbesondere auch im Trigeminus-Gebiet), die höehst auffallende, fast bis zur Alalie gediehene Artieulationsstörung der Spraehe, alle diese Symptome konnten usque ad finem täglieh in der gleiehen Weise eonstatirt werden.

Der übrige Verlauf war kurz folgender:

Am 22. Dezember früh lässt die physikalische Untersuchung der Lungen keinen Zweifel mehr, dass der reehte Unterlappen compakt infiltrirt ist. „R. H. U. 2 Finger breit unterhalb der spina scapulae beginnt starke Dämpfung und das Gefühl vermehrter percussoriseher Resistenz. Der Vocalfremitus über dieser Partie erheblich intensiver als links. Daselbst lautes Bronchialathmen mit inspiratorischer Crepitation. R. H. O. supraspinal der Schall relativ gedämpft im Vergleiche zu links, das Athmen daselbst unbestimmt mit einzelnen mittelgrossblasigen feuchten Rasselgeräuschen. Im Bereiche der übrigen Lungenpartieen keine Abweichung von der Norm."

Temperaturen am 21. und 22. Dezember:

21. XII. Abends 10 h: 38,0. Nachts 12 h: 39,2; 2 h: 39,7; 4 h: 40,0. Morgens 6 h den 22. XII: 40,3; 8 h: 40,0; 10 h: 39,7. Mittags 12 h: 38,8; 2 h: 38,5,

Am 23. Dezember: die Dämpfung R. H. U. hat sich auch nach der seitlichen Thoraxpartie ausgebreitet und nimmt daselbst den axillaren Bezirk des rechten Mittellappens ein. R. V. von der 4. Rippe ab ist der Schall relativ gedämpft, daselbst reichliche crepitirende und subcrepitirende, aber etwas feuehtere Rasselgeräusche vernehmbar. Linke Lunge frei. Patient etwas somnolent verschluckt die Sputa.

Temperaturen vom 23. und 24. Dezember: Nachmittags 4 h: 38,7; 6 h: 38,9; 8 h: 38,8; 10 h: 38,6. Nachts 12 h: 39,3; 2 h: 40,0; 4 h: 40,2; 8 h Morgens: 39,7; 10 h: 39,2. Mittags 12 h: 39,4.

Auf dieser Höhe hält sich das Fieber ununterbrochen bis zum Morgen des 28. Dezember, dem 7. Tage der Pneumonie. An diesem Morgen erfolgt kritische Remission des Fiebers auf 37,8, zugleich stellten sich an diesem Tage die gefürchteten Erscheinungen allgemeinen Lungenödems mit erheb-

lieher Steigerung des Pulses und den Zeichen der acuten Herzinsuffieienz ein. Abends 6½ Uhr erfolgte der Tod.

Die vor der Sektion am Schlusse unsrer Krankengeschichte von Herrn Leichtenstern schriftlich niedergelegte Diagnose lautet:

„Frischer Herd, wahrscheinlich Blutung oder arteriothrombotische Erweichung in der linken Brückenhälfte. Pneumonia crouposa lobi inferioris et medii pulmonis dextri."

Ehe wir zur Begründung der Diagnose schreiten, möge der von Herrn Leichtenstern diktirte Sektionsbefund hier Platz finden.

Section am 29. Dezember Vormittags.

„Grosse männliche Leiche von robustem Körperbau, kräftiger Muskulatur, spärlichem Fettpolster. Hautfarbe schmutzig blassgelb. An den abhängigen Körperstellen confluirende blaue Todtenflecke. Geringe Starre.

Die Kopfhaut ist leicht von dem Schädeldache abziehbar. Letzteres dolichocephal, symmetrisch, von entsprechender Dicke, Diploë blutreich. Dura mater allenthalben gleichmässig gespannt, ziemlich blutreich, ihre Innenfläche sehmutzig weiss. Zu beiden Seiten der Fissura longitudinalis superior Gruppen Pacchionischer Granulationen. In dem Sinus longitudinalis schwarzes locker geronnenes Blut. Die weichen Häute der Convexität stellenweise, besonders längst der grösseren Gefässe milchig getrübt, etwas verdickt. Die Windungen des Grosshirns von durchaus normalem Ansehen und Configuration. Die Grosshirnhemisphären schneiden sich elastisch weich, das Rindengrau etwas röthlich, sticht scharf von dem hellen Weiss der Markmasse ab. Das Gehirn ist anämisch, etwas stärker durchfeuchtet. Die kleinen Arterien des Markes ragen über den Durchschnitt desselben in Form kurzer Borsten hervor, die im Wasserstrahle flottiren. (Rigidität der Gefässe mit Erweiterung der perivasculären Räume.) Das Grau der Centralganglien spielt ins Röthliche. Die Corpora striata (Schwanz- und Linsenkern), die Thalami optici ohne jede Anomalie. Die Pedunculi cerebri frei von Veränderungen. Die Nerven der Gehirnbasis von normalem macroscopischen Ansehen. Die Arterien der Basis von normaler Anordnung zeigen da und dort plättchenartige weissgelbe Wandeinlagerungen (sog. atheromatöse, sclerotische Degeneration). Die linke Seitenwand der Arteria basilaris zeigt in der Mitte des Pons eine erbsengrosse halbkugliche Auswölbung, ein seitlich aufsitzendes Aneurysma, das mit einem derben, trocknen, dunkelrothen Thrombus erfüllt ist. Der Stamm der Basilaris allenthalben, auch in der Höhe des seitlich aufsitzenden Aneurysmas durchgängig. Die rechte Ponshälfte völlig intakt. Die linke Brückenhälfte fühlt sich in ihrer Mitte, dem Aneurysma der Basilaris entsprechend, wei-

cher, fast fluctuirend an. Die Vierhügel, die Medulla oblongata, das Kleinhirn ohne jede Veränderung. Der Boden des 4. Ventrikels erscheint in seiner ganzen Ausdehnung völlig normal, insbesonders bieten auch die Eminentiae teretes in der Gegend des gemeinschaftlichen Facialis-Abducens-Kernes nicht die geringste Anomalie dar."

Der Pons mit der Medulla oblongata und dem Vierhügel werden mit Erhaltung der Nervi oculomotorii und Abducentes vom Gross- und Kleinhirn losgetrennt und in Müller'scher Flüssigkeit erhärtet, die genannten Nerven aber in frischem Zustande mikroscopisch untersucht. (Die nähere Beschreibung der Ausdehnung des Erweichungsherdes in der linken Ponshälfte etc. am Schlusse des Sektionsbefundes.)

„Beide Pleurahälften frei von Flüssigkeit. Die linke Lunge an ihrer Spitze verwachsen. Daselbst liegt in cirrhotischem pigmentirtem Gewebe ein bohnengrosser käsigkalkiger Herd, in dessen Umgebung mehrere kleinere verkalkte Stellen. Der linke Oberlappen sonst allenthalben lufthaltig, mässig ödematös. Unterlappen hypostatisch blutreicher, stärker ödematös. Inmitten des Lappens trifft man auf drei Kirsch- bis Wallnussgrosse dunkelrothe haemorrhagische Herde („noyaux apoplectiformes"), welche eine feuchte Schnittfläche darbieten, von der blutige Flüssigkeit abfliesst. Diese Herde haben eine mässig feste Consistens, welche lange nicht die derbe Consistenz, der „haemorrhagischen Infarcte" erreicht, von denen sie sich ausserdem durch ihren Sitz inmitten des lufthaltigen Lungenlappens, sowie durch die Feuchtigkeit der Schnittfläche wesentlich unterscheiden. Keine Thromben in den Gefässen der Nachbarschaft der haemorrhagischen Herde.

Die rechte Lunge durch frische fibrinöse Exsudation mit der Costalpleura verklebt. Der Oberlappen lufthaltig, ödematös. Der rechte Mittel- und Unterlappen sind total luftleer, ihr Pleuraüberzug aufgelockert, rauh, glanzlos, mit fibrinösen Auflagerungen versehen. Die Schnittfläche feingranulirt, feucht, von grauröthlicher Farbe, ausserordentlich brüchig. Beim Abstreifen mit dem Messer sammelt sich trübe, grauröthliche eitrige Flüssigkeit an (Graue Hepatisation im Uebergange in eitrige Infiltration).

Das Herz ist 10,5 cm lang, 10 cm breit. Der rechte Ventrikel schlaff, mit speckhäutigem Faserstoffgerinsel erfüllt. Das Tricuspidalostium bequem für 3 Finger durchgängig. Tricuspidalis und Pulmonal-Klappen normal. Das Mitralostium lässt Zeige- und Mittelfinger durchtreten. Der linke Ventrikel enthält spärliches dunkelgeronnenes Blut. Mitralklappe normal. Herzfleisch dunkelbraunroth, von guter Consistenz. Die Wanddicke des linken Ventrikels beträgt 16—18 mm, die des rechten Ventrikels 4—6 mm. Nirgends Thromben im Herzen. Aortenklappen normal. Die Aorten-Intima zeigt in der Umgebung der Ausmündungsstellen der Coronaria dextra et sinistra einige weissgelbe „endarteriitische" Flecke. Die Intima der Aorta thoracica und abdominalis ohne jede Anomalie.

Die Leber ist 25 cm breit, ihr rechter Lappen 17,5 cm lang und 9,5 cm dick. Die Leberkapsel glatt und zart. Das Organ blutreich, brüchig, der acinöse Bau deutlich. Die Gallenblase enthält 2 Esslöffel dunkel orangegelber Galle.

Die Milz ist 11 cm lang, 6 cm breit, schlaff, blutarm, das Gewebe derb, das trabeculäre Gerüste hervorstechend.

Linke Niere 13 cm lang, 4,5 breit. Die Kapsel glatt abziehbar. Oberfläche glatt. Das Gewebe blutreich und fest. Die Corticalis von gewöhnlicher Breite, die Interlobular-Gefässe lebhaft injicirt, die Markstrahlen grauröthlich, die Pyramiden von bläulichrother dunkler Farbe. Die rechte Niere 12,5 cm lang, 4,5 breit, zeigt die gleichen Verhältnisse wie die linke.

Magen und Darmkanal, sowie Harnblase ohne bemerkenswerthe Anomalie."

Genauere Untersuchung des Brückenherdes (Herr Leichtenstern).

Wir schicken derselben das für die Beurtheilung unseres Falles wichtige Ergebniss der microscopischen Untersuchung der Ni. abducentes und oculomotorii voraus. Dieselben, welche macroscopisch intakt aussahen, erwiesen sich auch bei microscopischer Untersuchung am frischen Präparat ohne jede Veränderung. Es fand sich nicht die geringste Andeutung von, sei es auch nur beginnender, Degeneration dieser Nerven vor. Nirgends Fetttröpfchen, nirgends der für den Beginn der Nervendegeneration charakteristische Zerfall oder die schollige Zerklüftung des Nervenmarkes mit Theilung desselben in grössere und kürzere homogene Cylinder, Schollen oder Kugeln. Desgleichen fehlt jede erkennbare Veränderung des Neurilemmas.

Nach genügender Erhärtung des aus Vierhügel, Brücke und Medulla oblongata bestehenden Präparates wurde zur näheren Bestimmung des in der linken Brückenhälfte befindlichen Erweichungsherdes geschritten. Leider stand uns damals noch kein grösseres Mikrotom zur Verfügung. Wir waren daher angewiesen aus freier Hand Schnitte durch das gut gehärtete Hirnstück zu legen. Wir zerlegten die Brücke successive von Vorn nach Hinten in eine grosse Reihe möglichst dünner Schnitte. Die Chromsäurefärbung erwies sich für die Beurtheilung der hauptsächlichsten Faserzüge von grossem Werth. Von jedem Schnitte wurde mittelst Loupenbetrachtung eine Zeichnung entworfen. Zwischen diese durch den ganzen Pons gelegten Schnitte wurden feinere Detailschnitte eingeschaltet, in Alkohol entwässert, carminisirt und in Nelkenöl

aufgehellt. Diese zur microscopischen Betrachtung geeigneten Detailschnitte hatten zur Aufgabe, das Verhalten des Erweichungsherdes zu gewissen wichtigen Stellen (z. B. Facialis-Abducenskern, Boden der Rautengrube etc.) klarzulegen.

Auf diese Weise glauben wir über die wichtigsten, die Ausdehnung und Localisation des Krankheitsherdes betreffenden Fragen Aufschluss erlangt zu haben. Was das Verhalten des Erweichungsherdes zum oberen Schleifenblatt, zur oberen Olive, zum eigentlichen, unteren Facialiskern anlangt, so können wir hierüber keine bestimmten Angaben machen, ebensowenig in wieweit innerhalb der erweichten Partieen nicht doch noch einige Faserzüge verschont und leitungsfähig waren. Völlig zerstört ist der linksseitige Pyramidenstrang der Brücke. Daher die complete Hemiplegie.

Die folgenden 5 Figuren stellen successive von oben nach unten folgende Frontalschnitte durch den Pons dar. Dieselben sind, was die Ausdehnung der Erweichung anlangt, nach dem Präparat gezeichnet. Die unverletzten Partieen des Querschnittes sind z. Th. schematisch gehalten.

Ein erster Frontalschnitt durch den vorderen Brückenrand und das vordere Vierhügelpaar lässt keinerlei Anomalie erkennen.

Ein zweiter Frontalschnitt, 2—3 mm hinter dem vorderen Brückenrande geht durch das hintere Vierhügelpaar. Wir erkennen an diesem Schnitte das hintere Vierhügelganglion, den Aquaeductus Sylvi, darunter die hinteren Längsbündel der Haube, die in Kreuzung befindlichen Bindearme (rothen Kern der Haube), die von mächtigen Querfasern durchzogene ventrale Brückenhälfte mit den durch die Chromsäurefärbung besonders schön hervortretenden quergetroffenen Pyramidensträngen. Auch in diesem Frontalschnitte sind keinerlei pathologische Veränderungen zu constatiren. Dieselben beginnen erst im dritten Frontalschnitt, der 2 mm nach hinten von dem vorigen, also 5—6 mm von dem vorderen Brückenrande gelegt wird (Hierzu Fig. 1).

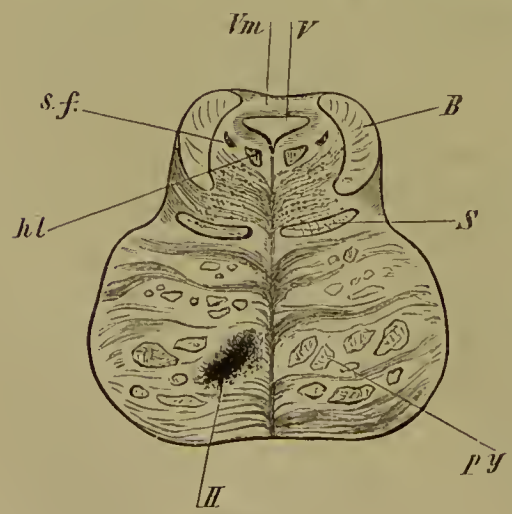

Figur 1.

Die Bindearme (B.) sind zur Seite gerückt; wir sehen das Velum medullare anterius (Vm.),

darunter den 4. Ventrikel (V.). Sehr gut zeichnen sich die hinteren Längsbündel der Haube (hl), die Substantia ferruginea (sf.) mit der absteigenden Trigeminus-Wurzel, der mediale Theil der Schleife (S), die von Querfasern durchzogenen quergetroffenen Pyramidenstränge (py) ab.

Der Erweichungsherd (H), befindet sich dicht neben der Raphe im ventralen Brückentheil und hat in dieser Schnittebene eine beschränkte und umschriebene Ausdehnung.

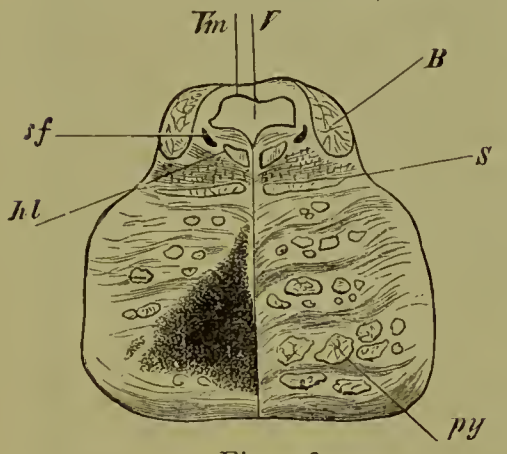

Figur 2.

Ein weiterer Frontalschnitt (Fig. 2.) ca. 2 mm hinter dem vorigen zeigt bereits eine grössere Ausdehnung des Herdes, welcher aber noch ganz im Pedunculus- oder ventralen Theil der Brücke gelegen ist. Die Buchstabenbezeichnung ist in dieser wie in allen übrigen Figuren stets die gleiche.

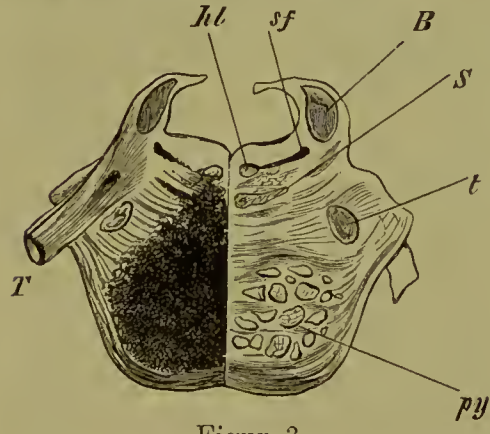

Figur 3.

Fig. 3 ist ein Frontalschnitt durch die Mitte der Brücke. Die Bindearme (B.) sind weiter auseinander gerückt. Der Schnitt geht durch die Trigeminus-Wurzel (T.). In dieser Etage hat der Erweichungsherd seine grösste Ausdehnung. Fast die ganze linke Brückenhälfte mit Ausnahme der äusseren Zone, wo die Trigeminuswurzel, deren sensibler Kern, die aufsteigende und absteigende Trigeminus-Wurzel zweifellos intakt sind, ist zerstört. Der ventralen Brückenfläche nähert sich der Erweichungsherd auf ca. 3 mm. In diesem Querschnitt allein sehen wir die Erweichung den Pedunculus-Theil der Brücke überschreiten und in den Haubentheil hineinragen, wo die Gegend der medialen Schleife, des hinteren Längsbündels der Haube, sowie der medialste Theil der Formatio reticularis in die Erweichung mit einbezogen ist. Doch erreicht auch in dieser Etage der Herd nicht den Boden der Rautengrube, von der er immerhin noch 2—3 mm entfernt bleibt. Wie in allen Frontalschnitten, so schnei-

det auch in diesem die mediale Grenze der Erweichung scharf mit der Raphe ab.

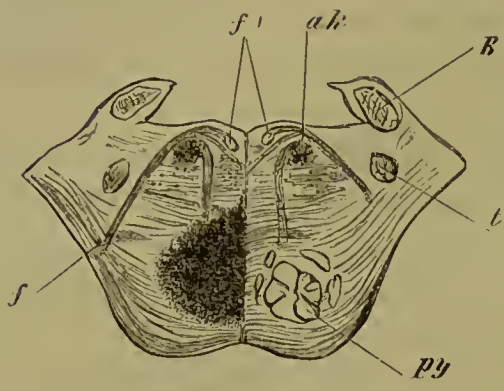

Figur 4.

Fig. 4 stellt einen Frontalschnitt dar, der ca. 2 mm hinter dem vorigen gelegt ist, entsprechend der Grenze des hinteren Dritttheiles der vorderen Rautengrubenhälfte. Die Pyramidenstränge (py) sind gesammelt, die Bindearme (vorderen Kleinhirnschenkel B.) in ihrer grössten Distanz. Am Boden der Rautengrube erscheint der „gemeinschaftliche Facialis-Abducenskern" (ak), welchem Facialis-Wurzelfasern (f.) zustreben. In dieser Schnittebene hat sich die Erweichung bereits wieder beschränkt und fast ganz auf den Pedunculusantheil der Brücke zurückgezogen.

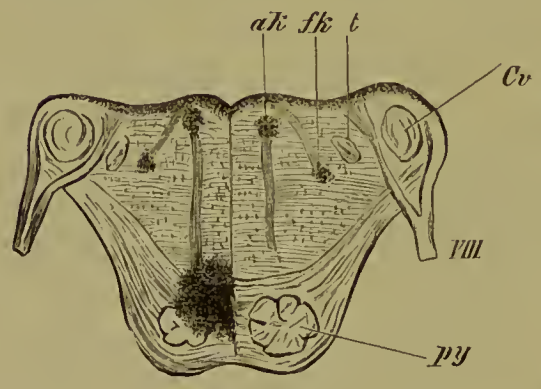

Figur 5.

Figur 5 ist ein Frontalschnitt, 1—2 mm vor dem hinteren Brückenrande. Der Schnitt geht durch die Striae acusticae (VIII.), den Abducenskern (ak), den eigentlichen oder tiefgelegenen Facialiskern (fk), das Corpus restiforme (Cr.). In diesem Querschnitt ist der Erweichungsherd eng begrenzt auf die Pyramidenstränge (py) der linken Brückenhälfte und liegt weit ab von dem Facialis-Abducenskern.

Unstreitig aber verlaufen die austretenden intrapontinen Abducensfasern der linken Seite z. Th. durch den Erweichungsherd. In wie weit diese austretenden Fasern lädirt sind, kann ich nicht angeben. Schnitte sind hier unmöglich zu führen, da sich das Gewebe zerbröckelt. Dafür dass die Zerstörung der austretenden Abducensfasern keine totale und hochgradige ist, lässt sich der gewichtige Umstand anführen, dass trotz 12-tägigen Bestehens der Erweichung keine Degeneration des linksseitigen Abducens nachweisbar war.

Ein besonderes Gewicht wurde auf die Entscheidung der Frage gelegt, ob der gemeinschaftliche Abducens-Facialis-Kern in Mitleidenschaft gezogen war. Schon makroskopisch fiel auf, dass der Erweichungsherd in relativ weiter Entfernung vom Abducenskern blieb. Verschiedene durch diesen gelegte, zur feineren mikroskopischen Beobachtung geeignete Schnitte ergaben mit voller Bestimmtheit die Integrität des gemeinschaftlichen Abducens-Facialis-Kernes.

Das wichtigste Symptom, dessen Gegenwart in erster Linie — wenn auch im Verein mit den übrigen Krankheitserscheinungen — die Diagnose einer Brückenaffektion stellen liess, war die während der ganzen Beobachtungszeit constant vorhandene Anomalie der Augenstellung, die Lähmung der synergischen Thätigkeit des Rectus externus oculi sinistri und des Rectus internus oculi dextri, das Unvermögen des Kranken die Blicklinie über die Mittellinie hinaus nach links zu bewegen. Damit verband sich eine conjugirte Abweichung beider Bulbi nach rechts hin.

Auf die eingehende epikritische Erörterung und Verwerthung unseres Falles werden wir später, bei Betrachtung der durch Brückenherde hervorgerufenen conjugirten Augenmuskellähmung, zurückkommen.

Experimentalphysiologische und klinisch-anatomische Erfahrungen haben gelehrt, dass die Laesion diverser Partieen des Grosshirnes, des Hirnstammes und Kleinhirns conjugirte Deviation beider Bulbi in verschiedener Richtung zur Folge hat. Während die Einen, auf solche Erfahrungen gestützt, das Symptom der conjugirten Deviation zur differentiellen Diagnose des Sitzes der Hirnläsion benutzen zu können glaubten, suchten Andere die Bedeutung dieses Symptoms für die Diagnose mehr oder minder abzuschwächen, indem sie sich darauf beriefen, dass die Laesion diverser Localitäten des Gehirnes die gleichartige Deviation zur Folge haben könne.

Dass dem so sein muss, kann uns in der That nicht Wunder nehmen, wenn wir folgendes physiologisches Postulat überlegen. Vom Centrum der Willkühr, von der grauen Hirnrinde beider Hemisphären geht jederseits eine Bahn aus, welche die Seitwärtsbewegung der Bulbi, d. i. die synergische Innervation des Rectus internus des einen und Rectus externus des andern Auges besorgt. Wir sind willkürlich nicht im Stande, den Abducens oder Rectus

internus der einen Seite für sich zu bewegen; stets folgt bei der Function des einen der andere in entsprechender Weise mit.

Da nun die Nervenkerne des Oculomotorius (am Boden der Sylvi'schen Wasserleitung in der Höhe des vordern Vierhügelpaares) und des Abducens (hinteres Ende der vorderen Hälfte der Rautengrube) in grosser Entfernung von einander liegen, so muss zur Erklärung der synergischen Thätigkeit des Rectus internus des einen und Rectus externus des andern Auges entweder angenommen werden:

a. dass die gemeinsame Bahn vom Voluntorium in den Abducens-Kern einmündet, und von hier aus eine Fortsetzung zu jenem Theil des Oculomotorius-Kernes schickt, welcher den Rectus internus der andern Seite versorgt, oder:

b. dass die Willkürbahn primär in den Oculomotorius-Kern einmündet und von hier aus in den Abducens-Kern der andern Seite ausläuft, oder:

c. dass die Willkürbahn zunächst in ein eigenes Centrum für die synergische Lateralbewegung der Bulbi einmündet; von hier aus theilt sich die Bahn in zwei Theile, wovon der eine zum Oculomotorius-Kern (Rectus internus), der andere zum Abducens-Kern (Rectus externus) weiterzieht.

Für den Fall, dass a das wirkliche Verhalten darstellt, muss Zerstörung des Abducens-Kernes stets auch Lähmung des anderseitigen Rectus internus und dem entsprechend Deviation der Bulbi zur Folge haben. Eine intracerebrale Lähmung des einen Abducens für sich allein (ohne gleichzeitige Lähmung des Rectus internus der andern Seite) wäre in diesem Falle nur möglich durch Zerstörung der aus dem Abducens-Kern austretenden Wurzelfasern. Dagegen könnte Zerstörung der vom Abducens-Kern zum Oculomotorius-Centrum ziehenden Bahn eine einseitige Internus-Lähmung veranlassen, ebenso wie die Zerstörung dieses Centrums selbst. Wir werden später hierauf zurückkommen.

Für den Fall, dass b. zutrifft, müsste Zerstörung des Oculomotorius-Kernes stets auch den conjugirten Abducens lähmen und conjugirte Deviation setzen. Eine intracerebrale Lähmung des Rectus internus für sich allein (ohne gleichzeitige Lähmung des Rectus externus der anderen Seite) wäre in diesem Falle nur möglich durch Zerstörung der aus dem Oculomotorius-Kern austretenen Wurzelfasern für den Rectus internus. Da-

gegen würde Zerstörung der vom Oculomotorius zum Abducens-Kern ziehenden Bahn eine einseitige Externus-Lähmung (bei Intaktheit des Abducens-Kernes) zur Folge haben.

Für den Fall, dass die Annahme c., die Annahme eines eigenen gemeinsamen subcorticalen Centrums für die synergische Lateralbewegung der Bulbi zutrifft, würde Zerstörung dieses Centrums seitliche Deviation der Bulbi, Lähmung der Seitwärtsbewegung in einer Richtung hervorrufen bei völliger Intaktheit des Oculomotorius- und Abducens-Kernes. Zerstörung der Bahn, welche von dem supponirten Centrum zum Oculomotorius-(Rectus internus)Kern geht, würde isolirte Lähmung eines Internus herbeiführen, bei völliger Intaktheit des Oculomotorius-Kernes und der aus ihm austretenden Wurzeln. Zerstörung der von dem supponirten Centrum zum Abducens-Kerne ziehenden Bahn würde isolirte Willkür-Lähmung des Abducens herbeiführen, bei völliger Intaktheit des Abducens-Kernes und der aus diesem austretenden Wurzelfasern.

Ausser der Willkürbahn existiren sicher noch reflektorische Bahnen im Gehirn, welche das Centrum für die conjugirte Seitwärtsbewegung der Bulbi mit den Centren sensibler Nerven, so besonders des Opticus und Acusticus in Verbindung setzen. Ein Lichtstrahl, der von rechts her einfallend die linksseitige Retinalhälfte trifft, ruft Rechtswendung der Blicklinie, synergische Contraktion des Rectus externus der einen und Rectus internus der anderen Seite hervor. Ebenso hat einseitige starke Erregung eines Acusticus Lateralwendung der Blicklinie zur Folge. Und mit dieser reflektorischen Lateralbewegung der Bulbi verbindet sich eine gleichsinnige Seitwärtsdrehung des Kopfes ganz ebenso, wie die conjugirte Deviation der Bulbi im Experiment und in pathologischen Zuständen mit einer gleichsinnigen Drehung des Kopfes verbunden zu sein pflegt.

Weder die Willkürbahn noch die reflektorischen Bahnen sind uns bislang in ihrem Verlaufe bekannt. Bei der Länge der Bahn, welche das corticale Willkürcentrum mit dem Centrum der conjugirten Seitwärtsbewegung der Bulbi und mit den Kernen des Oculomotorius und Abducens verbindet, leuchtet ein, dass die Unterbrechung der Bahn an verschiedenen Stellen des Grosshirnes und Mittelhirnes statt haben und doch zu dem gleichen Ergebniss der conjugirten Deviation der Bulbi führen kann. Nehmen

wir hinzu, dass im physiologischen und pathologischen Experiment die Reizung nicht allein die Willkürbahn, sondern auch reflektorische Bahnen zwischen Opticus, Acusticus und anderen sensiblen Nerven einerseits und dem Centrum der Seitwärtswendung der Blicklinie andrerseits treffen kann, so nimmt es uns nicht Wunder, dass physiologische Experimente sowie klinische Erfahrungen diverse Stellen des Gehirnes kennen gelehrt haben, deren Reizung, resp. Aushebung Seitwärtsbewegung der Bulbi hervorruft.

Betrachten wir zunächst einmal die wichtigsten experimentellen Ergebnisse und reihen wir daran die klinischen Erfahrungen.

1. Pedunculi cerebelli und Kleinhirn.

Die früheste Angabe über eigenthümliche Stellung der Augen bei Zerstörung (Durchschneidung) einzelner Hirntheile rührt von Hertwig[1]) her. Er fand, dass perpendiculäre Durchschneidung der einen Kleinhirnhälfte Nystagmusartige Bewegungen beider Bulbi auslöste. In einem andern Falle hatte dieselbe Operation (bei einer Katze) folgendes Resultat: „das Auge der operirten Seite sah nach unten, das der andern Seite nach oben. Sagittale Durchschneidung der queren Brückenfasern einer Seite hatte den gleichen Erfolg". Magendie[2]) sah bei Durchschneidung des mittleren Kleinhirnschenkels (crus cerebelli ad pontem) abgesehen von der Rollbewegung des Körpers folgende Augenstellung: das Auge der verletzten Seite ging nach unten und vorn, das der gesunden nach oben und hinten. Magendie's Versuch wurde von Longet[3]) bestätigt. Gleichzeitig fand dieser Untersucher, dass bei Verletzung des einen crus cerebelli ad pontem das Auge der verletzten Seite nicht allein nach unten und vorn, sondern zugleich auch nach innen, das Auge der unverletzten Seite aber nach oben und hinten und nach aussen abwich, dass also ausser der abnormen Stellung im verticalen Meridian eine conjugirte

---

1) Experimenta quaedam de effectibus laesionum in partibus encephali singularibus et de verosimili illarum partium functione. Berol. 1826. Cit. nach Wagner, krit. und exper. Untersuch. über d. Funkt. d. Kleinhirnschenkel. Nachr. d. Götting. Acad. d. Wissensch. 1859.

2) Leçons sur les fonctions et les maladies du système nerveux. Par. 1841.

3) Anat. et Physiol. du système nerveux. Par. 1842. Tom. I.

seitliche Deviation der Bulbi und zwar nach jener Seite bemerkbar wurde, auf welcher der mittlere Kleinhirnschenkel unverletzt war. Magendie's Angabe wurde fernerhin von Schiff[1]) bestätigt, der ausserdem notirte, dass Durchschneidung des Seitentheiles des Kleinhirnes die Magendie'sche Augenstellung insofern umkehrt, als das Auge der verletzten Seite rotatorischen Nystagmus zeigt, während das Auge der andern Seite nach unten und vorn steht. Den Resultaten von Hertwig, Magendie, Longet und Schiff tritt Curschmann[2]) entgegen, der bei Durchschneidung der Vereinigungsstelle des Crus cerebelli anterius und posterius niemals Aenderungen in der Augenstellung und Augenbewegung beobachtete. Ebenso wenig sah Curschmann in 6 Versuchen, welche Verletzung des mittleren Kleinhirnschenkels (crus ad pontem) setzten, jemals eine Aenderung in der Augenstellung. Dagegen beobachtete dieser Autor bei Verletzung der Hemisphären des Kleinhirnes, ferner der Seitentheile des Pons und, wenigstens beim Kaninchen, bei Verletzung des sogenannten Tuberculum acusticum Schielen[3]). Bei Schnitten unterhalb dieses Knötchens — wobei Verletzungen des Pons ausgeschlossen waren — fand Curschmann die beschriebene Hertwig-Magendie'sche Augenstellung. Hitzig[4]) sah nach Durchschneidung des Flockenstieles und Reizung der Flocke (beim Kaninchen) Abweichung beider Augen nach der verletzten Seite eintreten, und glaubt, dass dieser Erfolg von der Reizung der aus dem mittleren Kleinhirnschenkel ins Kleinhirn einstrahlenden Fasern herzuleiten sei. Reizte Hitzig die Oberfläche des hinteren Lappens des Wurmes, so drehten sich beide Augen, je nachdem die Anode rechts oder links war, nach rechts oder nach links. Rückten die Electroden nach den oberen Theilen des Wurmes, so ergab sich Drehung des einen Auges nach oben, des andern nach unten (also Magendie'sche Augenstellung),

---

1) Lehrb. d. Physiologie.

2) Klin. u. Experim. zur Pathol. d. Kleinhirnschenkel. Deutsch. Arch. f. klin. Med. Bd. XII. S. 356 ff.

3) Vergl. hierüber auch Schwahn: Ueber d. Schielen nach Verletzungen des Kleinhirns. Eckhardt's Beiträge VIII; ferner Vulpian et Philippaux: Notes sur quelques expériences faites dans le but de déterminer l'origine profonde des nerfs de l'oeil. Soc. biolog. April 1854.

4) Untersuch. über d. Gehirn. Berl. 1874. S. 266 u. Berl. klin. Wochenschr. 1872. S. 485.

und zwar Wechsel dieser Stellung je nach der Stromesrichtung. Ferrier[1]) sah bei electrischer Reizung der Pyramide und des Deelive des Wurmes beim Affen Seitwärtsbewegungen der Bulbi und zwar nach rechts, sobald reehts gereizt wurde, nach links, sobald links gereizt wurde. Die Drehung des Kopfes erfolgte im gleichen Sinne wie die Drehung der Augen. Ebenso konnten beim Kaninehen durch Reizung diverser Theile des Oberwurmes Bewegungen der Augen bald nach rechts, bald nach links erzielt werden.

Schiff deekte zuerst die Beziehungen der Vierhügel zu den Augenbewegungen auf. Er fand, dass die hinteren Vierhügel der Assoeiation der Augenbewegungen dienen. Diese Frage wurde 1870 von E. Adamük[2]) experimentell (an Hunden und Katzen) in Angriff genommen. Nach ihm haben beide Augen eine gemeinsehaftliche motorische Innervation, welehe von den Corpora quadrigemina ausgeht. Der rechte Vierhügel regiert die Bewegungen beider Augen nach links, der linke die Bewegungen nach rechts. Wurden beide Hügel durch eine tiefe Incision in zwei seitliche Hälften getrennt, so folgte auf Reizung nur das Auge der gereizten Seite. Bei längerer Reizung verbindet sieh mit der seitlichen Deviation der Bulbi eine gleichsinnige des Kopfes. Wurden beide vorderen Hügel gegen die Mittellinie hin gereizt, so erfolgte Bewegung naeh Oben, die um so mehr in eine Convergenzbewegung überging, je weiter nach hinten in der Mittellinie der Reiz applieirt wurde, bis schliesslich bei Reizung des hinteren unteren Theiles der vorderen Vierhügel starke Convergenz mit Neigung naeh unten statt fand. Jede Bewegung nach innen und unten war mit Verengerung der Pupillen verknüpft. Zu dem gleichen Ergebnisse gelangte Ferrier. Er fand bei Reizung des einen vorderen Vierhügels Deviation der Augen nach der anderen Seite, welcher Bewegung der Kopf nachfolgte. Reizung der hinteren Vierhügel hatte den gleichen Erfolg. So verhielt es sich bei Affen, Hunden, Katzen und Kaninchen.

Die theilweise widersprechenden Resultate der vorausgeschickten Experimentaluntersuchungen sind zur Fassung bestimmter

---

1) Funkt. d. Gehirn. Braunschweig 1879. S. 87.

2) Ueber die Innervation d. Augenbewegungen. Centralbl. f. d. medic. Wissensch. 1870. Nr. 5.

Sätze nur wenig geeignet, und es können, wenn wir alle Versuche als gleichwerthig zusammenfassen, aus den bisherigen Experimenten nur folgende allgemeine Sätze abgeleitet werden:

1. Die Durchschneidung oder Reizung diverser Theile des Kleinhirnes (der Hemisphären, des Wurmes) und der Kleinhirnstiele (crura cerebelli ad pontem, ad medullam, ad corpus quadrigem.) bei Thieren hat Aenderungen in der Augenstellung zur Folge. Dieselben bestehen bald darin, dass das Auge der verletzten Seite nach unten, das andere Auge nach oben gekehrt ist („Hertwig-Magendie'sche Augenstellung"), bald darin, dass die Bulbi nach der unverletzten Seite (Longet) oder nach der verletzten Seite (Hitzig, Ferrier) abweichen.

2. Reizung der Vierhügel einer Seite hat conjugirte Abweichung beider Augen nach der anderen Seite zur Folge (Adamük, Ferrier).

Fragen wir nach den klinischen Erfahrungen bezüglich der Anomalieen der Augenstellung bei Affektionen des Kleinhirnes und der Kleinhirnschenkel, so lehrt die Casuistik, was letzteren Punkt anlangt, nur wenige Fälle kennen, wo sich der Krankheitsherd in umschriebener Weise auf den einen oder den andern Kleinhirnschenkel beschränkte. Es erscheint uns dies nicht auffallend, wenn wir die anatomischen Verhältnisse berücksichtigen. Die Crura cerebelli ad corpus quadrigeminum begrenzen seitlich die vordere Hälfte der Rautengrube und liegen auf dem Pons auf, die Crura ad pontem et ad medullam gehen ohne scharfe Grenze aus dem Kleinhirn hervor und in die Brücke, resp. Medulla über. Es ist sehr oft unmöglich zu sagen: dieser oder jener Herd sitzt nur allein im mittleren, vorderen oder hinteren Kleinhirnschenkel, ohne einen der andern Schenkel oder den Pons, das Kleinhirn, die Rautengrube und Medulla zu lädiren.

Jeder Versuch einer durchgreifenden Scheidung der bisherigen Fälle nach Massgabe einer strengen Localisation hat daher viel Willkürliches, gar nicht zu reden von den Fernwirkungen, welche auch der bestbegrenzte Herd in dieser Gegend auf die benachbarten Theile Pons, Medulla, Vierhügel, Kleinhirn etc. ausüben kann.

Was zunächst die durch Kleinhirnherde hervorgerufenen Anomalieen der Augenstellung anlangt, so sind mir ausser den folgenden 4 kurz referirten Fällen keine anderen bekannt geworden.

1. Pettersson[1]). 22jähriger Mann. Kopfweh, Sehwindel, Erbreehen, unsieherer Gang. Allmähliehe totale Erblindung mit Strabismus eonvergens. Seetion: Fibröses, zum Theil eystisehes Gliosareom von der Grösse zweier Wallnüsse in der linken Hemisphäre des Kleinhirnes.

2. Martineau[2]). 45jährige Frau. Erbrechen, Kopfweh. Reehtsseitige Facialis, später linksseitige Extremitäten-Lähmung. Strabismus eonvergens des reehten Auges mit Mydriasis desselben. Seetion: Erweichung fast der ganzen weissen Substanz der reehten Kleinhirnhemisphäre.

3. Prévost[3]). 15jähriger Knabe. Rcehtsseitige Facialis-Lähmung. Sehwäche der rechten Extremitäten. Augen naeh links abgewiehen, können nur bis zur Mittellinie naeh reehts bewegt werden. Seetion: Hühnereigrosser Tumor der rechten Kleinhirnhemisphäre.

4. Ollivier[4]). 70jähriger Kranker. Leiehte reehtsseitige Parese. Beide Augen nach oben und reehts gerichtet. Section: Blutung in den untern Theil der linken Kleinhirnhälfte. Dieselbe erstreekt sieh nach unten bis zur Brücke, naeh hinten bis zur Medulla oblongata.

Es bedarf wohl kaum des Hinweises, dass in der überwiegend grossen Zahl von umsehriebener Kleinhirnerkrankung Anomalieen in der Stellung und Bewegung der Augen nieht beobachtet werden. Ieh selbst habe zwei Fälle von Kleinhirnherden auf der med. Abtheilung des Bürgerhospitals zu beobachten Gelegenheit gehabt. Ein kastaniengrosser Balgabseess der rechten Kleinhirnhälfte bei einem Tubereulösen verlief gänzlieh symptomenlos und bildete einen unerwarteten Nebenbefund bei der Section. Der zweite Fall betraf ein Careinom der linken Kleinhirnhemisphäre, das secundär naeh Exstirpation eines Mammakrebses aufgetreten war. Die Erseheinungen waren: höehst intensiver Kopfsehmerz, sodass die Kranke stundenlang schrie, sehr häufiges Erbreehen; anfangs schwankender Gang und Sehwindel, später totales Unvermögen sieh aufrecht zu erhalten. Keine Lähmung. Herr Leiehtenstern stellte in diesem Falle die Diagnose auf Careinom des Kleinhirnes, was die Seetion bestätigte.

Noeh weniger reiehlieh fliesst die Casuistik der Deviation der Augen bei Herden in den Kleinhirnsehenkeln; und gerade hier leiden die klinisehen Mittheilungen an dem Uebelstande, dass

---

1) Virehow-Hirseh Jahrb. 1875. II. 124.

2) Bull. de la soc. anatom. 1864. Cit. nach Nothnagel l. c. S. 36.

3) De la déviation eonjuguée des yeux et de la rotation de la tête dans eertains eas d'hémiplegie. Th. Paris 1868. Observ. 55 v. Vulpian.

4) Observation 53 bei Prévost l. c.

eine scharfe Abgrenzung der gefundenen Krankheitsherde von der Nachbarschaft (Pons, Kleinhirn) nicht besteht, dass mit andern Worten die Natur unrein experimentirt und Theile von verschiedener Dignität in die Laesion unmittelbar oder mittelbar hereingezogen hat.

Manche Fälle, die wir später bei den Ponsherden anführen werden, hätten wegen des Hereingreifens der Laesion in die Kleinhirnschenkel Anspruch auch hier berücksichtiget zu werden, z. B. die Fälle von Raymond, Leyden, Rosenthal, Bernhardt u. A. Wir werden diese Fälle später berücksichtigen und führen zunächst folgende an:

5. Nonat[1]). Alte Frau. Schlaganfall. Unmittelbar darauf rechte Seitenlage. Kopf nach rechts rotirt, das rechte Auge nach unten und aussen, das linke nach oben und innen. Section: Im rechten „crus cerebelli" ein kastaniengrosser Blutherd, der sich eine Strecke weit in die zugehörige Hemisphäre hinein fortsetzt.

In andern Fällen von Laesion der Crura cerebelli fehlte jede Anomalie der Augenstellung. Eine der sichersten hierher gehörigen Beobachtungen liefert Curschmann[2]).

6. In der Substanz des rechten Kleinhirnschenkels, da, wo von vorn und hinten kommend das Crus ad corp. quadrig. und Crus ad Medullam oblongatam zusammentreten, um in das Kleinhirn einzuziehen, findet sich ein bräunlichrother Erweichungsherd, der sich im Crus anterius bis in die Nähe des Vierhügels, in weit geringerer Ausdehnung auch auf das zur Medulla oblongata gehende Crus posterius fortsetzt, während die Markmasse des Kleinhirns gänzlich unbetheiligt ist. Das Crus ad pontem ebenfalls frei von Veränderungen. Keine Anomalie der Augenbewegungen und Augenstellungen. Anhaltende Zwangslage auf der rechten Seite.

Auch bei Laesionen der Medulla oblongata hat man bisweilen abnorme Augenstellungen beobachtet.

7. Fabre[3]). 70jähriger Mann. Bewusstseinsverlust. Pupillen erweitert und reactionslos. Vollständige Extremitätenlähmung linkerseits, die rechtsseitigen starr und contrakturirt. Augen und Hals nach rechts gedreht. Section: In der Mitte der vorderen linken Pyramide ein erbsengrosser Herd.

8. Edwards[4]). 24jähriger Phthisiker. Zunehmende Schwäche der

1) Note sur un cas d'apoplexie de l'un des pédonc. du cervelet diagnostiqué pendant la vie. Compte rend. 1861 u. Gaz. des hop. 1861.

2) Deutsch. Arch. f. klin. Med. XII. S. 363.

3) cit. nach Nothnagel S. 168.

4) cit. nach Nothnagel S. 174.

Beine bis zum Unvermögen zu gehen. Sprache unverständlich. Dysphagie. Strabismus convergens. Section: Derber oblonger $^1/_2$" langer Tumor im Centrum der Medulla oblongata.

Versuchen wir auch die klinischen Erfahrungen bezüglich abnormer Augenstellungen bei Erkrankungen des Kleinhirnes und seiner Sehenkel in einem Satze zu formuliren, so kann ein solcher auf Grund der bisherigen spärlichen und nicht einwurfsfreien Beobachtungen nur mit einer gewissen Reserve abgefasst werden, etwa folgendermassen:

„Krankheitsherde im Kleinhirn und in den Kleinhirnschenkeln sind zuweilen durch Anomalien der Augenstellung und Augenbewegung ausgezeichnet. Letztere beruhen mitunter in Strabismus convergens. Es bleibt in diesen Fällen noch zu untersuchen übrig, ob der Strabismus convergens, besonders wenn er einseitig auf der Seite des Kleinhirnherdes auftritt (Fall 2.) nicht in einer Einwirkung auf den Abducens (Lähmung desselben oder seines Kernes) beruht. Auch conjugirte seitliche Deviation der Augen nach der gesunden Seite hat man bei Herden in einer Kleinhirnhälfte beobachtet (Fall 3 u. 4). Es ist wohl möglich, dass es sich auch in diesen Fällen um eine Laesion (Lähmung) des benachbarten Abducens-Kernes und des mit diesem eng verbundenen Centrums für die conjugirte Bewegung beider Bulbi nach der lädirten Seite gehandelt hat. — Die Hertwig-Magendie'sche Augenstellung wurde, ebenso wie im Experiment, bei Laesion des „Crus cerebelli" beobachtet (Fall 5), und dürfte gerade dieser Augenstellung für die Diagnose einer Erkrankung des Kleinhirnschenkels resp. Kleinhirnes noch am ehesten eine gewisse specifische Bedeutung beigelegt werden. — Bei Laesion einer Hälfte der Medulla oblongata hat man seitliche Deviation nach der gesunden Seite wahrgenommen (Fall 6). Auch hierbei ist die Deutung erlaubt, dass der einseitige Herd in der Medulla den benachbarten Abducens und das Centrum für die conjugirte Bewegung der Bulbi beeinflusst, d. h. ausser Funktion gesetzt hat."

Folgerichtig würden sich an die vorausgeschickte Betrachtung der Anomalien der Augenstellung bei Krankheitsherden im Kleinhirn und in dessen Schenkeln die entsprechenden Verhältnisse bei Laesionen des Hirnstammes (Pons, Rautengrube, Vierhügel) anschliessen. Wir wollen das Verhalten dieser Hirntheile, die uns mit Rücksicht auf den von uns beobachteten Fall eingehender be-

schäftigen werden, später schildern, und zunächst die experimentellen und klinischen Erfahrungen in Betracht ziehen, welche Anomalieen der Augenstellung bei Laesion der Grosshirnhemisphären betreffen.

II. Grosshirnhemisphären.

Die experimentellen Ergebnisse lassen sich kurz zusammenfassen. J. L. Prévost[1]) beobachtete bei Versuchen an Hunden nach Verletzung einer Grosshirnhemisphäre für sich allein oder zugleich des Thalamus opticus oder des Corpus striatum conjugirte Deviation der Augen nach der verletzten Seite. Hitzig (l. c.) fand eine im Gyrus centralis anterior gelegene mit dem Facialis-Centrum zusammenhängende Rinden-Localität, deren Reizung Bewegungen nur allein des Auges der entgegengesetzten Seite bewirkte und zwar in diverser Richtung, je nach der wechselnden Lage des Reizpunktes. D. Ferrier (l. c.) sah bei electrischer Reizung der hinteren Partie der oberen und mittleren Stirnwindung bei Hunden, Affen, Schakalen conjugirte Abweichung beider Augen nach der andern, der unverletzten Seite. Die gleiche Bewegung der Bulbi sah Ferrier auch bei Reizung des Gyrus angularis (sog. Seh-Centrum) und der oberen Temporosphenoidalwindung (sog. Hör-Centrum).

Die im Thierexperiment gefundenen „Thatsachen" überträgt Ferrier auf das Menschenhirn und bezeichnet daselbst mit der Zahl 12 (in seinem bekannten Schema) einen Bezirk am hintern Ende der oberen und mittleren Stirnwindung als „Centrum für die Lateralbewegung von Kopf und Augen nach der nicht gereizten Seite mit Erhebung des Augenlides und Dilatation der Pupille."

Wiewohl nun die Bestätigung der Reizversuche Ferrier's noch abzuwarten ist, so kann doch nicht geleugnet werden, dass die Ergebnisse dieses Autors insofern viel Bestechendes haben, als sie einem physiologischen Postulate den experimentellen Untergrund zu geben scheinen. Dass vom Willenscentrum in der Gehirnrinde beiderseits eine Bahn ausgeht, welche die Seitwärtsbewegung der

---

1) 11 Experimente an Hunden, welche sämmtlich die Prévost'sche Regel von der Deviation des Kopfes und der Augen nach der Seite der Grosshirnläsion bestätigen. Siehe: Prévost's citirte Abhandlung S. 111 ff.

Blicklinie regiert, welche also den Abducens der einen Seite synchron und synergisch mit dem Rectus internus der andern Seite innervirt, ist ein physiologisches Postulat. Wenn nun eine solche Bahn existirt vom motorischen Centrum der Hirnrinde zu den entsprechenden Nervenkernen des Hirnstammes, so leuchtet von selbst ein, dass einseitige Reizung oder Lähmung dieser Grosshirn-Bahn oder ihres corticalen Centrums conjugirte Deviation beider Augenaxen nach der gelähmten, resp. nicht gereizten Seite zur Folge haben muss. Diesem einfachen Raisonnement entspricht nun auch die klinische Erfahrung. Dass Grosshirnlaesionen diversen Sitzes nicht selten zu conjugirter seitlicher Deviation der Bulbi den Anlass geben, darf als eine Thatsache bezeichnet werden, die jedem aufmerksamen Praktiker bei der Beobachtung gemeiner apoplectischer Anfälle hin und wieder aufgestossen sein wird. Ich selbst habe in dem Jahre meiner Dienstleistung als Assistenzarzt am Kölner Bürgerhospital bei dem Reichthum an klinischem Material, das uns daselbst geboten wurde, mehrere Fälle dieser Art beobaehtet, auf deren einige ich im Nachfolgenden zurückkommen werde.

Andral[1]) scheint der Erste gewesen zu sein, der die Deviation der Augäpfel „bei Gehirnblutungen“ besprochen hat. Er bezeichnet dieses Phänomen als sehr selten. „Nous ne l'avons nous même rencontré que dans un petit nombre de cas“. Er erklärt die Deviation aus Lähmung der Antagonisten[2]).

Von grösserer Bedeutung für die uns hier interessirende Frage war die klassische These J. L. Prévost's vom Jahre 1868. Auf

---

1) Clinique méd. 1834. T. v. P. 359.

2) Schon vor Andral hat Cruveilhier (Atlas d'anat. patholog. Livraison 33 t. II) einen Fall von linksseitiger Hemiplegie mit Deviation des Kopfes nach rechts beschrieben. Ich bemerke hier ausdrücklich, dass ich in der vorliegenden Arbeit einzig und allein die Deviation der Augen berücksichtige, mit welcher, beiläufig bemerkt, die des Gesichtes (Rotation des Kopfes) beinahe stets gleichsinnig erfolgt, wie Prévost angab. Dagegen erscheint mir eine andre Angabe dieses Autors, wonach der Kopf des Hemiplegikers nach der paralytischen Seite geneigt sein soll gleichzeitig neben Wendung (Rotation) des Gesichtes und der Augen nach der andern Seite noch sehr der Bestätigung zu bedürfen. Eine jüngste eigene Beobachtung dieser Art widerspricht in Hinsicht auf die Neigung (nicht Rotation) des Kopfes der Prévost'schen Angabe.

Grund einer Anzahl von 58 Beobachtungen gelangt Prévost zu dem differentialdiagnostisch wichtigen Satze: die seitliche conjugirte Deviation der Bulbi hat eine verschiedene Richtung, je nachdem der Sitz des Krankheitsherdes in den Grosshirnhemisphären oder im „Mesocephalon", dem Hirnstamm, seinen Sitz hat. Sitzt die Laesion in den Grosshirnhemisphären (Rinde, Marklager, Centralganglien), so weichen die Augen nach der nicht gelähmten Seite, nach der Seite des Grosshirnherdes ab („le malade regarde sa lésion"); wenn umgekehrt die Laesion im Hirnstamme (Brücke) ihren Sitz hat, so kann die Abweichung der Augen (und des Kopfes) nach der Seite geschehen, welche der verletzten gegenüber liegt („les yeux regardent du côté paralysé").

Dieser als Regel hingestellte Satz Prévost's wurde anfangs allgemein für richtig gefunden. Als aber späterhin Ausnahmen von demselben beobachtet wurden (Brouardel, Eichhorst, Landouzy) — sie betrafen ausschliesslich die Deviation der Augen bei Grosshirnherden —, stellten sich Zweifel an der Giltigkeit des Prévost'schen Satzes ein.

Bevor wir auf diese Ausnahmen weiter eingehen, möge die mir zugängliche Casuistik über die Deviation der Augen bei Grosshirnherden folgen, wobei wir zunächst nur Fälle mit Section berücksichtigen wollen [1]).

Wir setzen an die Spitze 50 von Prévost gesammelte Fälle mit Section. Sämmtliche betreffen Laesionen einer Grosshirnhälfte und sind verbunden mit Deviation der Bulbi nach der Seite des Grosshirnherdes. „Le malade regarde sa lésion".

1) Die in der französischen Literatur niedergelegten Beobachtungen waren mir nur zum Theil im Original zugänglich. Ich citire hauptsächlich nach den folgenden, mir vorliegenden Arbeiten von: Prévost, De la deviation conjugée des yeux etc. Th. de Paris 1868. — Prévost et Cotard, Mémoires de la Soc. de biologie 1865 und Gaz. méd. de Paris 1866. — Ivan Poumeau, Du rôl de l'inflammation dans le ramollissement cérébral. Thèse de Paris 1866. — Bouchut, Du diagnostic des maladies du système nerveux par l'ophthalmoscopie. Paris 1866. — G. Graux (l. c.) — L. Landouzy, Contrib. à l'étude des convulsions et des paralysies liées aux méningo-encéphalites fronto-pariétales. Th. Paris 1876. — Charcot et Pitres, Revue mensuelle, Nov. 1878 p. 801. — J. Grasset, De la deviation conjuguée de la tête et des yeux, Paris. Delahaye 1879.

Was den näheren Sitz des Herdes in diesen 50 Fällen angeht, so stellt sich derselbe als ein höchst variabler dar. Irgend welche Bevorzugung eines Grosshirnbezirkes mit Hinsicht auf die conjugirte seitliche Deviation der Bulbi kann aus Prévost's Fällen nicht erschlossen werden[1]). Denn wenn auch in Prévost's Statistik auf 30 Laesionen der Centralganglien (Streifenkörper, Thalamus) 12 Laesionen des weissen Marklagers und 8 Oberfläehen (Rinden)-Laesionen treffen, so drüekt sieh in diesem Zahlenverhältniss eben nichts Anderes aus, als die bekannte Praedilection der Centralganglien für Blutungen, Erweiehungen ete. Auch der neuerdings von Grasset (l. c.) urgirte Satz, dass, wenn die seitliche Deviation der Augen auf Laesion der Gehirnrinde beruht, die Laesion ihren Sitz am häufigsten in den Windungen hat, welehe das hintere Ende der Fissura Sylvii begrenzen, (den Gyrus angularis inbegriffen, Centra 13, 13' und 14 von Ferrier), bedarf noeh sehr des Beweises und der Stütze dureh zahlreiehere Beobachtungen.

Fügen wir diesen 50 Fällen Prévost's die der andern Beobachter, soweit sie mir bekannt sind, an:

51. Grasset (l. c. S. 5). Mann. Hemiplegie mit Hemianaesthesie rechterseits. Deviation der Bulbi naeh links andauernd 4 Tage lang bis zum Tode. Herd in der Capsula interna linkerseits.

52. Grasset l. c. S. 5 u. 14). Linksseitige Hemiplegie mit Anfällen unilateraler Epilepsie. Während der Convulsionen Deviation der Augen nach links, nach Aufhören der Convulsionen Deviation nach Rechts.

---

1) Es ist von Wichtigkeit zu sehen, wie sich der Stand des Sensoriums bei den Kranken Prévost's mit schulgereehter Deviation der Augen nach der Seite der Hirnlaesion verhielt. Ich habe daraufhin Prévost's Casuistik eingesehen. In 32 Fällen bestand mehr minder totale Bewusstlosigkeit, in 5 Semicoma oder Benommenheit, in 13 Fällen war die conjugirte Deviation entweder kurz vorübergehend, oder nur zeitweise mit Unterbrechungen zugegen oder hielt nur wenige Stunden oder Tage an. In 8 Fällen hielt die Deviation längere Zeit hindurch an. Sehr selten ist es, dass die Kranken, wenn sie bei Bewusstsein sind, die beiden Augen aus der deviirten Stellung nicht über die Mittellinie hinweg nach der andern Seite bewegen können. Doch ist Letzteres in 4 Fällen (Observ. 21. 23. 34. 42) angegeben. „In der Mehrheit der Fälle, wo die Deviation mit erhaltenem Bewusstsein einhergeht, ist es den Kranken möglich, die Blicklinie nach der andern Seite selbst ad maximum zu wenden." Aber sich selbst überlassen kehren die Bulbi in die Prévost'sche Augenstellung zurück.

Wir werden später auf diesen sehr wichtigen Fall zurückkommen.

53. Samt[1]). 56jähriger Mann. Rechtsseitige Hemiplegie, Aphasie. Hemianaesthesia lateris dextri. Zeitweise deviiren Kopf und Augen nach links, doch ist Patient im Stande die Bulbi nach rechts zu drehen. Dann tritt Coma ein, während dessen die linksseitige Deviation der Bulbi ihr Maximum erreicht. Section: linkerseits ein Tumor (Gliom), der die Stelle der vorderen linken Centralwindung einnimmt, und zwar an der Convexität das obere Drittheil der Centralwindung, an der medialen Fläche fast den ganzen Lobulus paracentralis. Die benachbarten Windungen sind plattgedrückt.

54. Rendu[2]). Rechtsseitige Hemiplegie. Conjugirte Deviation der Augen nach links. Section: Im Niveau des Anfangstheiles der Fissura Sylvii ein „gelatinöses Exsudat" mit Erweichung der Hirnrinde unterhalb desselben.

55. Dussaussay[3]). Rechtsseitige Hemiplegie. Conjugirte Deviation der Augen nach links. Section: Haemorrhagie im Centrum semiovale linkerseits, und zwar nach einwärts vom Lobulus frontalis et parietalis.

56. Raymond[4]). 72jährige Frau. Paralyse des linken Facialis und der linksseitigen Extremitäten. Augen dauernd nach Rechts gerichtet. Intelligenz ungestört. Section: Thrombose eines Astes der rechten Arteria foss. Sylvii. In der rechten Hemisphäre eine scharf begrenzte Laesion, welche ausschliesslich die Substanz der capsula interna einnimmt, und zwar den vorderen motorischen Theil derselben.

57. Raymond[5]). Linksseitige Hemiplegie. Conjugirte Deviation der Bulbi nach rechts. Laesion der inneren Kapsel rechterseits.

58. Raymond[6]). Rechtsseitige Hemiplegie. Rotation der Augen nach links, des Kopfes nach rechts. Laesion der inneren Kapsel linkerseits.

59. Charcot et Pitres[7]). Linksseitige Hemiplegie. Deviation der Augen nach rechts. Section: Rinden-Erweichung in der rechten Hemisphäre, betreffend den Gyrus centralis posterior, das obere Scheitelläppchen, den Gyrus supramarginalis und temporalis I und die hintere Hälfte der Inselwindungen.

60. De Boyer[8]). Linksseitige Hemiplegie. Conjugirte Deviation des Kopfes und der Augen nach rechts. Hochgradige Deviation der Augen nach rechts. Section: Destruktion der rechten Hemisphäre durch Blu-

---

1) Berl. Klin. Woch. 1875 Nr. 40. Dieser Fall ist von Grasset doppelt aufgeführt, Nr. 18 und Nr. 37.

2) cit. nach Landouzy.

3) Bull. Soc. anat. 1876. P. 30.

4) Beobachtung von Charcot, Etude anatom. physiol. et clin. sur l'hémichorée cct. Paris 1876.

5) Obs. XIX de sa thèse 1877.

6) Obs. 1. de sa these.

7) Obs. VII. Revue mens. 1878.

8) Bull. de la Soc. anat. 1877. P. 115.

tung. Durchbruch der Blutung in alle Ventrikel und unter die Meningen der rechten Seite.

61. De Boyer[1]). Rechtsseitige Hemiplegie. Leichte Deviation der Augen nach links. Section: Grosser Erweichungsherd im weissen Marklager der linken Hemisphäre vom Stirnhirn in das Occipitalhirn sich erstreckend mit theilweiser Zerstörung des Linsenkernes und der Capsula interna.

62. De Boyer[2]). Frische rechtsseitige Hemiplegie. Rotation der Augen nach links. Section: Recente Haemorrhagie in der Capsula interna linkerseits.

63. Wannebroucq et Kelsch[3]). 55jähr. Mann. Maniacalische Anfälle. Potator. Halbcomatöser Zustand. Lähmung der linken Oberextremität und des linken Facialis. Beide Augen stehen in conjugirter Deviation nach Rechts. Diese Deviation dauert bis zum Tode, am Tage nach Eintritt der Lähmung. Section: Rothe Rindenerweichung der rechten Hemisphäre und zwar im Bereich der beiden unteren Frontalwindungen, ferner des untern Drittheiles des Gyrus centralis anterior et posterior und des Lobulus angularis.

64. Bergmann[4]). 22jähr. Mann. Sturz aus beträchtlicher Höhe. Bewusstlosigkeit. Beide Augen constant nach links gerichtet, nach dieser Seite hin abgelenkt. Diese Stellung der Augen wird usque ad mortem beibehalten. Pupillen mittelweit, reagiren. Lähmung der Extremitäten nicht sicher nachweisbar. Tod am 5. Tage nach dem Trauma. Section: Ein grosser Theil des linken Schläfe- und Occipital-Lappens um den hinteren Abschnitt der Sylvischen Spalte herum ist zertrümmert, von Blutgerinseln durchsetzt. Die motorische Rindenregion dagegen intakt. Rechts eine ausgedehnte Schädel-Fissur und Bluterguss zwischen Knochen und Dura. Die rechte Hemisphäre unversehrt.

65. Berdinel et Delotte[5]). Linksseitige Hemiplegie. Deviation der Augen nach rechts. Section: 3 Tumoren der rechten Hemisphäre; der eine zerstört die Markmasse der mittleren Frontalwindung, der andere die Markmasse im Bereich des Fusses der Parietalwindung, der dritte die mittlere Partie der Markmasse des Schläfenhirnes.

66. Fürstner[6]). 44jähriger Mann. Nach einem apoplektischen Anfall vorübergehende Parese des rechten Facialis und Armes und eine 18 Tage anhaltende Deviation des Kopfes und der Augen nach links. Dementer Zustand in rapider Weise fortschreitend. Später epileptiforme Anfälle vorwiegend mit Zuckungen linkerseits etc. Section: In beiden Hinterhaupts-

---

1) ibid. p. 360.
2) ibid. p. 386.
3) Progrès méd. 1881. Nr. 7. S. 121.
4) Samml. klin. Vorträge Nr. 190.
5) cit. nach Grasset, Soc. anat. 1878.
6) Archiv f. Psychiatrie VIII. Bd.

lappen fast symmetrisch gelegene Erweichungsherde der Rinde des Occipitalhirns, und 2 erbsengrosse Erweichungsherde im vorderen oberen Theil beider Thalami optici.

67. Nothnagel[1]). 60jährige Frau. Apoplektischer Insult mit anhaltendem Stupor. Rechtsseitige Hemiplegie. Kopf nach rechts gedreht. Augenaxen weichen ein wenig nach links ab. Section: Umfänglicher Erweichungsherd linkerseits, welcher den Fuss der Stirnwindung, die vordere Centralwindung und die unterliegende weisse Substanz des Marklagers einnimmt.

Diesen 67 Beobachtungen diverser Autoren reihe ich zwei von Herrn Leichtenstern im hiesigen Bürgerhospital beobachtete Fälle an. Ich berichte über dieselben etwas ausführlicher, weil sie die Prévost'sche Regel und die bisherigen Erfahrungen über conjugirte Augenabweichung bei Grosshirnherden in einem wichtigen Punkte erweitern. Sie zeigen nämlich, dass auch da, wo keine conjugirte seitliche Deviation der Bulbi besteht und die Aufmerksamkeit herausfordert, dennoch Insufficienz (Parese) der Seitwärtswender der Blicklinie zugegen sein kann. Die genauere Untersuchung von Hemiplegikern mit Grosshirnherden im hiesigen Bürgerhospital hat in einer Reihe von Fällen ergeben, dass Kranke dieser Art zwar leicht und vollständig nach der Seite des Grosshirnherdes zu blicken vermögen, aber unvermögend sind, die Blicklinie prompt und hinreichend, d. h. bis ad maximum nach der anderen Seite zu richten.

Auf diesen Punkt wird fortan auch von anderer Seite bei der Untersuchung von Hemiplegikern zu achten sein. Herr Leichtenstern, der dem geschilderten Verhalten seit längerer Zeit seine Aufmerksamkeit zuwandte, ist auf Grund zahlreicher Beobachtungen zur Ueberzeugung gelangt, dass das Symptom der Parese der Seitwärtswender der Blicklinie bei Grosshirn-Hemiplegikern sehr häufig, und zwar viel häufiger anzutreffen ist, als das immerhin seltene Symptom der conjugirten Deviation. Stets aber folgt auch diese Parese oder Insuffieienz der Prévost'schen Regel; die Hemiplegiker vermögen die Bulbi nur mühsam und unvollständig nach der gelähmten Seite zu bewegen, jener, die der Grosshirnläsion contralateral ist, während die Bewegung nach der Seite der Laesion ohne jede Hemmung von Statten geht.

---

1) Ziemssens Handb. XI 1.

Die beiden folgenden Beobachtungen Leichtenstern's sind besonders geeignet, dieses Verhalten zu demonstriren.

68. Leichtenstern. (Beobachtung aus dem Bürgerhospital.) Frau Frank, 60 J. alt, früher stets gesund, erlitt am 5. März 1881 einen apoplektischen Anfall mit totaler ca. halbstündiger Bewusstlosigkeit. Sie wurde sofort ins Bürgerhospital transportirt, wo sie bis zu ihrem Tode am 10. Juni 1881 verblieb. Der am 6. März aufgenommene Status lautet im Auszug aus dem Krankenjournal:

Sensorium vollkommen frei. P. giebt auf Fragen richtigen Bescheid. Totale linksseitige Hemiplegie. Vom linken Facialis nur die untern Aeste, aber complet gelähmt. Zunge deviirt stark nach links. Sprache mühsam. Auf der linken Seite, die Gesichtshälfte mit inbegriffen, besteht eine grobdeutliche Herabsetzung der Sensibilität. Keine Hemianopsie. Die beiden Bulbi deviiren in hohem Grade anhaltend nach rechts, so dass der rechte Cornealrand den Lidwinkel beinahe erreicht. Uebrigens ist die Kranke in der Lage, die Bulbi willkürlich in ihre Primärlage zu führen und in dieser Gegenstände zu fixiren. Schwierig und mühsam dagegen vollzieht sich die Linkswendung der Blicklinie. Die Bulbi können nicht bis zum Maximum über die Mittellinie hinaus nach Links bewegt werden, sie bleiben eine beträchtliche Strecke vom linken Lidwinkel entfernt. Patientin sucht dieses Unvermögen auszugleichen, indem sie beim Blick nach links stets den ganzen Kopf dreht, und freiwillig überhaupt keine Anstrengung macht, die Bulbi über die Mittellinie hinaus nach links zu führen. Mit der conjugirten Deviation der Bulbi nach rechts verband sich eine geringe Neigung und Rotation des Kopfes nach der gleichen Seite.

Während die Hemiplegie bis zum Tode (ca. 9 Wochen nach dem apoplectischen Anfall) constant blieb, verminderte sich die Sensibilitätsstörung der gelähmten Körperhälfte allmälig, war aber noch nach Wochen nachweisbar.

Die seitliche Deviation der Bulbi verlor sich in der 3. Woche und Nichts erinnerte mehr an Anomalien der Augenbewegungen. Dass solche aber bestunden, lehrte die genauere Untersuchung. Es hinterblieb eine bis zum Tode anhaltend beobachtete und vielen Collegen wiederholt demonstrirte Insufficienz der Linkswender der Blicklinie. Während die Kranke die Bulbi leicht und bis zum Maximum nach rechts bewegen konnte, war sie unfähig, dieselbe Bewegung ausreichend nach links zu vollführen. Stets blieben die Bulbi in der Mitte zwischen der Primärlage und dem linken Lidwinkel zurück, ohne jenen vollständig zu erreichen.

Der Tod erfolgte nach neunwöchentlichem Krankenlager ohne neu hinzutretende Apoplexie, durch allmäligen Kräfteverfall bei hochgradigem Decubitus, Blasenschwäche, mässiger Cystitis. Doppelseitige Lungenhypostase, einige frische Herde von Aspirations-Pneumonie und Lungenödem beschleunigten das Ende.

Section. (Herr Leichtenstern.) Die Dura mater blutarm. Die

weichen Häute der Convexität diffus getrübt, an einzelnen Stellen zu schlotternden Wülsten verwandelt, hochgradig ödematös. Die Flüssigkeit im Subdural- und Araehnoidealraum vermehrt. Die Windungen atrophisch. Die Grosshirnsubstanz blutarm, stärker durchfeuchtet, schneidet sich fest. Die Seitenventrikel etwas erweitert, ihr Inhalt vermehrt. Die Centralganglien der linken Hemisphäre ohne Anomalie. Rechts, am vordern Ende des intraventricularen Theiles des Kopfes des Schwanzkernes, da wo die Markdecke des Ventrikels mit der grauen Oberfläche des Schwanzkernes zusammentrifft, eine erbsengrosse gelbbräunliche weichere Stelle.

Weitere Schnitte durch die Ganglien der rechten Hemisphäre decken die Existenz einer allenthalben scharf abgegrenzten, mit schmutzig bräunlicher Flüssigkeit erfüllten apoplektischen Cyste auf, deren Wandung einen ca. 1 mm breiten ockergelben Saum besitzt (mikroscop. reichliche Haematoidinkrystalle daselbst). Die apoplectische Erweichungscyste stellt einen in der Hemisphäre vertikal stehenden schmalen, höchstens 5 mm breiten Spalt dar, der sich mit parallelen Wandungen längs der ganzen Aussenfläche des Linsenkernes hin erstreckt, diesen gleichsam mit einer äusseren Schale umgebend. Zerstört, d. h. in die Cyste miteinbezogen ist ein schmaler Saum des äusseren Gliedes (Putamen) des Linsenkernes, während der grössere Theil des äusseren Gliedes sowie die beiden inneren Glieder völlig intakt sind. Gänzlich, d. h. in seiner ganzen Ausdehnung von vorn bis hinten zerstört ist die Capsula externa mit dem Claustrum. Die äussere Cystenwand grenzt an das unversehrte Grau der Inselwindungen. Völlig intakt ist der Nucleus caudatus und der Thalamus, ferner die zwischen diesen Ganglien einerseits und dem Linsenkern anderseits gelegene Capsula interna. Dagegen greift das vordere und hintere Ende der Cyste in das vordere und hintere Ende der Capsula interna ein. Das vordere Ende der inneren Kapsel, das zwischen dem vorderen Ende des Schwanzkernes und der vorderen Spitze des Linsenkernes gelegen ist, wird von der Cyste durchsetzt. Ebenso durchbricht die Cyste das hintere Ende der Capsula interna, das zwischen dem hinteren Ende des Thalamus und der hinteren Spitze des Linsenkernes gelegen ist. (Die Bezeichnung „Spitze“ bezieht sich auf das bekannte Bild auf Horizontaldurchschnitten.) Wir können auch so sagen: das vordere Cystenende durchbricht die Fortsetzung der Capsula interna in die Markmasse des Vorderhirnes, das hintere Cystenende die Fortsetzung der Capsula interna in das Schläfen- resp. Hinterhaupthirn.

69. Leichtenstern (Beobachtung aus dem Bürgerhospital). Frau Steuermann, 70 Jahre alt, wurde am 28. März 1881 Mittags vom Schlage getroffen und am 21. April in bewusstlosem Zustande ins Hospital gebracht, wo sie am 31. Mai 1881 starb.

Der Status praesens bei der Aufnahme lautet: „P. ist schwer benommen, reagirt nur wenig auf Anrufen, wohl aber auf Nadelstiche. Lässt Urin und Stuhl unter sich gehen. Respiration schnarchend, verlangsamt, 12—14 in 1'. Totale linksseitige Hemiplegie. Keine Sensibilitätsstörung, soweit sich

dies bei dem comatösen Zustand der Kranken entscheiden lässt. Die Untersuchung der Brust- und Baucheingeweide ergiebt grösstentheils normale Verhältnisse. Temp. normal. Puls 76. Arterien rigid, geschlängelt. Auffallend ist, dass P. den Kopf anhaltend nach rechts geneigt und das Gesicht nach rechts gedreht hält. Führt man diese Flexion und Torsion in die Geradlage zurück, wobei sich ein geringer Widerstand geltend macht, so kehrt der Kopf, wenn er losgelassen wird, sofort wieder in seine beschriebene Deviation nach rechts zurück. Keine seitliche Deviation der Bulbi. Pupillen gleich weit, reagirend."

Schon in den nächsten Tagen kehrt das Bewusstsein wieder. Weder Aphasie noch erhebliche Artieulationsstörung. Keine Hemianopsie, keine Sensibilitätsstörung der complet gelähmten linken Seite. Die Deviation des Kopfes und Gesichts nach rechts hält unverändert an. P. ist im Stande auf Geheiss den Kopf nach allen Richtungen zu bewegen, sich selbst überlassen kehrt er immer wieder nach rechts zurück.

Die Bulbi lassen nichts Ungewöhnliches erkennen, insbesonders keine seitliche Deviation. Sie sind gerade aus gerichtet, der Blick etwas stier. P. fixirt und bewegt die Bulbi scheinbar frei und willkührlich nach allen Seiten. Aber die genauere Untersuchung lehrt folgendes: Während P. die Bulbi nach rechts hin frei und ungehindert bis zum Maximum ihrer seitlichen Locomotionsfähigkeit bewegen kann, ist die Beweglichkeit über die Mittellinie hinaus nach links erheblich erschwert, geschieht mühsam und ist nicht bis zum Maximum ausführbar. Während der Anstrengung, die Bulbi nach links zu führen, horizontale Nystagmusbewegungen. Diese Insuffieienz (Parese) der Linkswender der Blicklinie blieb bis zum Tode constant. Dieser erfolgte an einer croupösen Pneumonie nach vorausgegangenem schweren Decubitus, hochgradigem Marasmus.

Wir heben aus dem Sectionsprotokoll folgendes hervor. In der rechten Hemisphäre, im Kopfe des Schwanzkernes eine wallnussgrosse, scharf umschriebene apoplectische Cyste mit gelbbräunlicher trüber Flüssigkeit gefüllt. Die Cysteninnenwand zeigt eine weiche krümliche Beschaffenheit, sie ist von schmutzig orangegelber Farbe. Die Cyste nimmt das vordere und mittlere Drittheil des zwischen Schwanz- und Linsenkern gelegenen Abschnittes der Capsula interna ein. Vom Linsenkern selbst ist nur ein schmaler Saum längs seines vorderen die Capsula interna begrenzenden Randes lädirt. Der übrige weitaus grösste Theil des Linsenkernes, der Thalamus, die hintere Hälfte der Capsula interna vollkommen intakt. Die weisse Markdecke des rechten Seitenventrikels, sowie ein grosser Theil der Marksubstanz der rechten Hemisphäre ausserordentlich weich, gleichsam macerirt, im Zustande der weissen Erweichung (secundärer terminaler Zustand). Das übrige Gehirn ohne besondere Anomalien. — Croupöse Pneumonie des linken Oberlappens im Stadium der graurothen Infiltration. Lungenödem. Altersatrophie des Herzens. Atheromatöse Degeneration der Aorta. Nierenatrophie (senile Cirrhose).

Diesen 69 Fällen mit Sektion, welche sämmtlich die Prévost'sche Regel von der Deviation der Augen nach der Seite des Grosshirnherdes bestätigen, reiht sich eine noch grössere Zahl von Beobachtungen an, die zwar der Sektion entbehren, aber zweifelsohne Kranke mit halbseitiger Grosshirnlaesion betreffen. So sagt M. Bernhardt[1]) in seinem Aufsatz über den diagnostischen Werth der Déviation conjuguée bei Hirnkrankheiten: „Von dem Zeitpunkt des Erscheinens der Prévost'schen Arbeit an bis in die letzte Zeit hinein habe ich selbst den von Prévost ausgesprochenen Satz nur bestätigt gefunden; . . . . . stets fand ich die Augenabweichung nach der gesunden Körperhälfte zu gerichtet; die Kranken sahen sich in der That ihren Herd an". Etwas zurückhaltender drückt sich Nothnagel[2]) aus: „Ich kann die Prévostsche Regel mit vielen andern Beobachtern im Wesentlichen ebenfalls bestätigen . . . . ausserdem möchte ich hier anhangsweise darauf hinweisen, dass ich in andern Fällen die Deviation nicht immer vorschriftsmässig nach der Seite der Hirnläsion, sondern auch nach der andern beobachtet habe".

Durand-Fardel[3]), Pristley Smith, Marchand, Jackson, Legendre, Redier, Chardin, Rendu, Prévost, Landouzy, Charcot et Pitres und viele andere führen zahlreiche Fälle an, welche, wenn auch ohne Section, die Prévost'sche Regel bestätigen. Immerhin ist das Symptom der conjugirten **Deviation** der Augen bei Apoplectikern, Hemiplegischen ein seltenes. Häufig ist es nur vorübergehend, während des initialen Coma's zugegen, und verschwindet bald wieder mit der Rückkehr des Bewusstseins. Da, wo das Symptom Tage lang anhält, beobachtet man häufig auch Fortdauer des Coma's oder doch einen gewissen somnolenten Zustand des Kranken.

Leichtenstern hat bei einem reichen Material an Apoplexieen, welche in den letzten 2 Jahren im Kölner Bürgerhospital zur Beobachtung gelangten, die Prévost'sche Regel in zahlreichen Fällen bestätigt gefunden.

---

1) Virch. Arch. Bd. 69. 1877. S. 3.

2) Ziemssen's Handbuch XI. 1. 2. Aufl. S. 89.

3) Zu den frühesten Angaben über Deviation der Augen bei Hemiplegie gehört die von Durand-Fardel (Traité clinique et pratique des maladies des vieillards. Paris 1854). Sie betrifft einen Fall mit Deviation der Augen nach der der Hemiplegie entgegengesetzten Seite.

Die mit der Deviation der Augen gleichsinnige Rotation, und wie ich Prévost entgegen hinzufügen will, auch Neigung des Kopfes nach der nicht gelähmten Seite ist häufig, aber nicht immer mit fühlbarer tonischer Contraktur der Halsmuskeln der betreffenden Seite combinirt. Die gewaltsame Redression des Kopfes in die Medianlage ruft in solchen Fällen meist Schmerzäusserung hervor. Lässt man den in die Medianlage redressirten Kopf los, so geht er entweder allmählich oder sofort wieder in seine deviirte Stellung zurück. Aehnlich verhalten sich auch die Bulbi. Oft können sie willkürlich aus der lateralen Deviation nach der andern Seite oder zur Convergenzstellung gebracht werden. Aber nach Schluss dieses Willküraktes kehren sie immer wieder in die seitliche Deviation zurück. Prévost hat auch beobachtet, dass die gewaltsame Zurückführung des deviirten Kopfes in die Medianlage mitunter Zunahme der gleichsinnigen seitlichen Deviation der Augen zur Folge hat.

Die conjugirte Deviation der Augen bei Grosshirnherden ist, wie Prévost hervorhebt, mitunter von horizontalem Nystagmus begleitet. Dieser Nystagmus ist, wie ich beifügen will, zuweilen durch eine Eigenthümlichkeit ausgezeichnet, welche darin besteht, dass die beispielsweise nach rechts deviirenden Bulbi langsam und oft absatzweise nach links wandern, um plötzlich und ruckweise wieder bis ad maximum nach rechts gezogen zu werden.

Wenden wir uns nun den Ausnahmen von der Prévost'schen Regel, also jenen Fällen zu, wo die Kranken bei Grosshirnherden mit Lähmung der contralateralen Körperhälfte nach der Seite der Lähmung, also nach der gesunden Hirnseite sahen. Prévost, welcher der Auffassung seines Lehrers Vulpian [1]) folgend die seitliche Deviation der Augen bei Grosshirnherden durch eine Art von Hirnschwindel („vertige cérébral") hervorgerufen glaubte und eine Art von Manège-Bewegung [2]) darin sah, war von der Sicherheit seines Satzes so überzeugt, dass er die einzige ihm bekannte Ausnahme (Fall Duplay [3])) eher für einen Irrthum der

1) Leçons sur la physiol. du syst. nerveux. Paris 1866. p. 588.

2) Prévost's Abhandlung S. 97 ff.

3) A. Duplay (Archiv. d. méd. Sér. 2. T. II. p. 480) berichtet einen Fall von Hämorrhagie der einen Gehirnhälfte mit Deviation der Augen und des Kopfes nach der andern Seite. Prévost (l. c. S. 10) sagt: „Ce cas serait

Beobachtung anzusehen geneigt war. Ausnahmen kommen indessen vor. Wie verhalten und erklären sie sich?

Da ist zunächst eine grosse Gruppe von Ausnahmefällen zusammenzufassen, in welcher die conjugirte Deviation der Augen mit der Richtung nach der gelähmten Körperseite (also der gesunden Hirnseite) begleitet ist von deutlichen Reizerscheinungen in den gelähmten Extremitäten, bestehend in Convulsionen oder Rigidität und Contrakturen der paralytischen Glieder, in sogenannter unilateraler Epilepsie oder Epilepsie hémiplégique. An dieser nehmen auch die Augen Theil mit transitorischer oder permanenter seitlicher Deviation nach der hemiplegisch convulsivischen Seite. In solchen Fällen trägt die seitliche Deviation der Augen unzweideutig den Charakter der Reizerscheinung; die Fälle dieser Art erklären sich einfach. Wenn, wie wir oben annahmen, von der motorischen Rindenzone jeder Hirnhälfte, wir wollen beispielsweise sagen von der linken Hirnhälfte eine Bahn ausgeht, welche den Abducens der rechten Seite und den Rectus internus der linken Seite innervirt zum Zwecke der willkürlichen conjugirten Dextroversio bulborum, so leuchtet ein, dass Lähmung dieser Bahn conjugirte Sinistroversio, Reizung dieser Bahn Dextroversio bulborum hervorrufen wird. Prévost's Regel gilt somit für die Fälle mit Lähmung der Bahn, und da Lähmung, d. i. Zerstörung oder Unterbrechung der Bahn häufiger vorkommt als Reizung, so bildet allerdings Prévost's Satz von der Deviation nach der Seite des Grosshirnherdes die Regel.

Wir wollen zum Beleg für diese Gruppe von „Ausnahmefällen" einige Fälle aus der Litteratur zusammenstellen, welchen wir 4 Fälle von Leichtenstern anfügen. Zuerst wieder die Fälle mit Section.

1. Grasset[1]). Frau. Apoplektischer Anfall, welchem epileptische Attaquen der linken Seite („convulsions hémilaterales dans le coté gauche") nachfolgen. Während dieser Anfälle deviiren die Augen nach links. Als die Convulsionen aufhörten, trat Deviation nach rechts ein. Dieser Fall ist bereits oben (S. 30 No. 52) angeführt. Section: Herd in der linken Caps. intern. Der Fall zeigt, die Richtigkeit der Beobachtung vorausgesetzt, dass Reizung der

---

en contradiction avec la règle que j'ai observée .... je suis tenté de croire que dans cette observation on a fait erreur dans la détermination du sens de la déviation des globes oculaires".

1) l. c. S. 5.

Bahn, resp. Lähmung derselben Deviation in entgegengesetzter Richtung hervorruft.

2. Jackson [1]). Convulsionen der rechten Körperhälfte. Kopf und Augen nach rechts gewandt. Section: Tumor in der obern Partie des linken Scheitellappens. Abplattung der Windungen des obern Scheitellappens.

3. Villard [2]). Rechtsseitige hemiplegische Epilepsie. Conjugirte Deviation des Kopfes und der Augen nach rechts, dazwischen auch Deviation nach links. Section: Tumor der Convexität des Grosshirnes linkerseits in dessen „mittleren Theilen".

4. Quinquaud [3]). Rechtsseitige Hemiplegie mit Rigidität der gelähmten Glieder. Deviation der Augen nach rechts. Section: Läsion der hintern Partie der 1. Frontal-Windung und des äussern Theiles der Insel.

5. Raymond [4]). Hemiplegische Convulsionen der rechten Seite. Deviation der Augen nach rechts. Läsion der Capsula interna linkerseits.

6. Raymond [5]). Convulsionen der gelähmten linken Körperhälfte. Deviation der Augen nach links. Läsion der Capsula interna rechterseits.

7. Charcot et Pitres [6]). Linksseitige Epilepsie hémiplégique. Deviation der Augen nach links. Section: Rechterseits ein ockergelber Erweichungsherd im Centrum ovale vom Fusse der 2. Frontal-Windung bis zum Lobulus parietalis superior reichend. Capsula interna leicht alterirt.

8. Charcot et Pitres [7]). Linksseitige Epilepsie hémiplégique. Deviation der Augen nach links. Section: Zwei plaques jaunes: die eine den lobulus paracentralis, die andere das mittlere Dritttheil der hinteren Centralwindung einnehmend.

9. Maygrier [8]). Bei einem Hemiplegiker Convulsionen der gelähmten rechten Körperhälfte. Während der Attaquen conjugirte Deviation der Augen nach rechts. Section: Linkerseits umschriebene Zerstörung des untersten Dritttheiles der vorderen und hinteren Centralwindung übergreifend auf die 1. Temporalwindung.

10. Liouville [9]). Rechtsseitige Hemiplegie mit Convulsionen der gelähmten Glieder. Rotation der Augen nach rechts. Section: diffuse Meningitis.

11. Pätsch [10]). 35jähriger Mann. Rechtsseitige Hemiplegie. Aphasie.

1) cit. nach Landouzy l. c. Obs. 61.
2) cit. nach Landouzy l. c. Obs. 63.
3) ibid. Obs. 83.
4) Obs. XX. l. c.
5) Obs. XXI. l. c.
6) l. c. Obs.
7) l. c. Obs. 40.
8) cit. nach Grasset, Bull. Soc. anat. 1877.
9) Bull. Soc. anat. 1969, cit. nach Grasset.
10) Charité-Annalen VI. 1881. S. 182.

Semicoma. Allmähliche Befreiung des Sensorium. Etwa 4 Wochen nach Eintritt der Lähmung erfolgt ein heftiger Krampfanfall. Nach halbstündiger Dauer hört der Anfall auf und P. bietet folgendes Verhalten dar: deutliche Seitenzwangslage nach rechts. Die Extremitäten im Ellbogen und Kniegelenk gebeugt, können aus dieser Stellung wegen Rigidität der Muskeln schwer gebracht werden. Kopf nach rechts gedreht, Augenaxen weichen deutlich nach rechts ab. Coma. Tod nach 36 Stunden. Section: Erweichung des Frontal- und Temporal-Lappens der linken Hemisphäre. Totale Thrombose der linken Carotis interna und partielle Thrombose der gleichseitigen Arteria fossae Sylvii.

12. Starke [1]). 36jährige Frau mit progressiver Irrenparalyse. Lähmung des linken Facialis. Später lebhafte clonische Zuckungen im Bereich des linken Facialis, ferner clonische Zuckungen der linken Hand und des linken Oberschenkels. Noch später wurde beobachtet, dass in den Anfällen auch die Bulbi krampfhaft nach links gezogen wurden und in dieser deviirten Stellung seitliche Zuckungen ausführten. Sectionsbefund complicirt. Beiderseits in der Rinde der Frontalwindungen, der vordern Centralwindungen etc. umschriebene Herde („Cysten").

13. Hitzig [2]). 20jähriger Mann. Streifschuss an der rechten Seite des Kopfes. Während der Heilung der Wunde plötzlich clonische Krämpfe im Gebiet des linken Facialis. Darauf Lähmung des linken Facialis. Später Zuckungen in der linken Hand und Parese des linken Armes. Darauf mehrere Anfälle bestehend in Zuckungen im rechten Frontalis und sämmtlichen Halsmuskeln beiderseits. In den Pausen dieser Anfälle gleichsinnige starre Drehung der Bulbi und des Kopfes nach links. Section: Diffuse eitrige Meningitis der Convexität besonders rechts. Abscess im untern Drittheil des Gyrus praecentralis entsprechend der Höhe der 3. Frontal-Windung rechterseits.

14. Gliky [3]). 15jähriger Mann. Zeitweise auftretende hemiplegische Convulsionen in den Muskeln des linken Armes, mitunter der ganzen linken Körperhälfte. Hemiparesis der linken Körperhälfte inclus. des Facialis. Während der halbseitigen Convulsionen wurde einmal eine anhaltende Drehung des Kopfes und der Augen nach links beobachtet. Section: Gelblichweisse, gleichsam käsige Infiltration der Hirnrinde im Bereich beider Gyri centrales, des anliegenden Theiles der 3. Frontal-Windung, des Klappdeckels und des oberhalb des horizontalen Astes der Fissura Sylvii gelegenen Theiles der oberen Parietal-Windung und des Gyrus supramarginalis, ferner des Gyrus paracentralis mit Uebergreifen auf den medialen Theil der 1. Frontal-Windung.

15. Byron Bramwell [4]). Rechtsseitige hemiplegische Epilepsie. Deviation der Augen nach rechts. Läsion des Gyrus supramarginalis sinister.

---

1) Berl. klin. Woch. 1874. No. 33.

2) Arch. f. Psychiatr. III. Bd.

3) Deutsch. Arch. f. klin. Med. XVI. 1875.

4) cit. bei Grasset l. c. S. 23.

16. Leichtenstern. (Beobachtet im Kölner Bürgerhospital.) J. M. 63jähriger Invalide. Apoplektischer Anfall mit Verlust des Bewusstseins. Tiefes Coma. Die rechte Körperseite, inclus. dem Facialis von lebhaften, häufig wiederkehrenden Convulsionen („halbseitiger Epilepsie") ergriffen. In den Zwischenpausen der Convulsionen rechtsseitige Hemiplegie deutlich constatirbar. Die beiden Bulbi deviiren anhaltend nach rechts, sie werden während der Convulsionen ad maximum nach rechts gezogen und führen in dieser Stellung mit den clonischen Zuckungen im Facialis synchrone seitliche ruckweise Bewegungen aus. Tod nach ca. 24 Stunden. Section: Im rechten Streifenkörperkopf, an der Stelle wo Schwanzkern und Linsenkern confluiren, eine erbsengrosse alte apoplektische Cyste. Links sind die vorderen zwei Drittheile des Streifenkörpers (Nucl. caudatus et lenticularis und die zwischenliegende vordere Capsula interna) hämorrhagisch destruirt. Kein Durchbruch in den Ventrikel.

17. Charcot et Pitres[1]). Linksseitige hemiplegische Epilepsie mit Drehung des Kopfes und Deviation der Augen nach links während der Anfälle. Unmittelbar nach dem Anfalle leichte Facialis-Paralyse linkerseits und Deviation von Kopf und Augen nach rechts. Dieser Fall zeigt ebenso wie der Seite 39 von Grasset angeführte die Erfolge der Reizung und Lähmung der Grosshirnbahn[2]) bei demselben Individuum.

Den angeführten Fällen von conjugirter Deviation der Augen nach der gelähmten, aber in convulsivischer („epileptiformer") Aktion befindlichen Körperseite lassen sich zahlreiche völlig analoge Beobachtungen anreihen, die zwar zum Theil des Prüfsteins der Section entbehren, trotzdem aber fast mit Sicherheit auf Läsion einer Grosshirnhälfte bezogen werden müssen. Solche Fälle von Deviation der Augen nach der hemiplegisch-epileptischen Körperseite werden von Papavoine, Tüngel, Charcot et Vulpian,

---

1) l. c. Observ. 39.

2) Prévost berichtet einige Fälle von Hemiplegie mit Convulsionen oder Rigidität der gelähmten Extremitäten, wo die Deviation der Bulbi der Regel folgte, d. h. nach der Seite der Grosshirnläsion gerichtet war. Hieher gehören die Obs. 9, 17, 19, 21, 37, 48, 49 Prévost's. Dagegen ist mir kein sicherer Fall bekannt, wo **während** der Convulsionen der hemiplegischen Glieder Deviation der Augen nach der Seite der Hirnläsion bestund. Nur in einem Fall von Prévost (Obs. 45) ist die Rede davon, dass in der rechten Oberextremität „Mouvements convulsifs" zugegen waren, während die Augen gleichzeitig nach links deviirten. Alle diese Verschiedenheiten erklären sich daraus, dass die Extremitätenbahn gelähmt oder gereizt sein kann bei gleichzeitiger Reizung resp. Lähmung der Bahn für die Seitwärtsbewegung der Blicklinie.

Charcot et Pitres, Griesinger, Hahn, Charpentier, Liouville, Sergin, Bravais, Grasset u. A. beschrieben. Ich zweifle nicht, dass jeder Arzt, der Gelegenheit hatte Apoplektiker mit hemiplegischen Convulsionen zu beobachten, die Thatsache der dabei häufig vorkommenden seitlichen Deviation der Bulbi nach der convulsivisch thätigen Seite zu constatiren in der Lage war.

Ich führe folgende 3 im Bürgerhospital jüngst beobachtete Fälle an.

1. Herr P., Postbeamter, 28 Jahre alt. Vor Jahren Lues. Häufig recrudescirende Psoriasis palmarum. 8 Tage vor der Aufnahme des Kranken ein apoplektischer, resp. epileptischer Anfall mit Bewusstseinsverlust. Rasche Erholung. Doch blieb seit dem Anfall eine gewisse Schwäche im rechten Arm mit Gefühl von Taubsein in demselben sowie in der rechten untern Gesichtshälfte zurück. Am Tage vor der Aufnahme apoplektischer Insult „mit Krämpfen". Darnach Lähmung des rechten Facialis und Armes, geringe Schwäche im rechten Bein. Zunge deviirt nach rechts. Sensorium völlig frei. Geringe Sprachbehinderung, keine Aphasie. Keine Hemianästhesie. Sehvermögen normal, keine Deviation der Bulbi, keine Doppelbilder. Am Tage der Aufnahme plötzlich ein Anfall rechtsseitiger Epilepsie mit Bewusstseinspause. Lebhafteste convulsivische Zuckungen der gelähmten Körperseite, besonders intensiv im Arm und rechten Facialis. Während dieses Krampfanfalles extreme Deviation beider Bulbi nach rechts. Am gleichen Tage sowie am folgenden werden noch 6—8 solcher Anfälle beobachtet. Nach jedem Anfall schnelle Rückkehr des Bewusstseins, Fortdauer der Hemiplegie. Kein Kopfschmerz. Völlige Wiederherstellung unter einer energischen Quecksilber-Behandlung.

2. Herr Kaufmann W. aus Mülheim a. R. 32 J. alt, wird in völlig bewusstlosem Zustande auf die medic. Station gebracht. Der Kranke, vor Jahren syphilitisch inficirt, hatte Tags zuvor einen apoplektischen Anfall erlitten. Status praes.: Tiefes Coma. Vollständige linksseitige Hemiplegie. Der Kopf nach rechts gedreht. Augen von ihrer Mittelstellung aus nach beiden Seiten langsam hin und her irrend, Pupillen enge, Conjunctiven und Gesicht geröthet. Athem tief und schnarchend. Im Verlauf des 1. Tages und der folgenden 2 Tage werden zahlreiche, kurzdauernde Anfälle von Convulsionen der hemiplegischen Seite beobachtet. Während dieser epileptiformen linksseitigen Krämpfe wird der Kopf stark nach links gedreht; gleichzeitig deviiren beide Augen stark nach links. Nach dreitägiger Dauer dieser Anfälle, deren im Ganzen wenigstens 30 beobachtet wurden, allmähliche Wiederkehr des Bewusstseins bei Fortdauer der completen linksseitigen Hemiplegie. Völlige Heilung unter energischer innerlicher und äusserlicher Quecksilberbehandlung.

3. Seit mehreren Jahren befindet sich in dem unter ärztlicher Leitung des Herrn Leichtenstern stehenden Invalidenhause eine nunmehr 65jährige Kranke (K. Röttgen), welche in ungefähr vierteljährigen Pausen von epileptischen Anfällen heimgesucht wird. Dieselben halten 3—5 Tage an und wie-

derholen sich so häufig, dass oft an einem Tage gegen 40 Anfälle gezählt wurden. Die Anfälle zeichnen sich durch mehrere interessante Eigenthümlichkeiten aus. Zunächst ist jeder Anfall eingeleitet von convulsivischen Zuckungen der ganzen linken Körperhälfte (Facialis inbegriffen). Während dem werden beide Augen bis ad maximum krampfhaft nach links gewendet. Nachdem die linksseitigen clonischen Krämpfe längere Zeit ($^1/_2$ Minute und darüber) für sich allein bestunden, geräth nun auch die rechte Körperhälfte in clonische Zuckungen, die aber weit schwächer sind als die fortdauernden Convulsionen der linken Körperhälfte. Nach dem Anfall Rückkehr des Bewusstseins; nach jedem Anfall ist Lähmung der linken Körperhälfte zu constatiren mit ausserordentlich deutlich nachweisbarer linksseitiger Hemianästhesie. Nach ca. $^1/_2$ Stunde ist die linksseitige Lähmung nicht mehr constatirbar. Seit $1^1/_2$ Jahren ist in dem Charakter dieser Anfälle auch nicht die geringste Aenderung vorgekommen.

Ich will im Anschluss an den zuletzt erwähnten Fall hervorheben, dass bei ächter genuiner Epilepsie — ebenso auch bei der Eklampsia infantum und Uraemischer — die clonischen Krämpfe nicht selten zuerst auf einer Körperseite einsetzen, bevor sie allgemein und tonisch werden, und dass in solchen Fällen die initialen unilateralen Krämpfe nicht selten von einer gleichzeitigen krampfhaften clonischen Deviation der Augen nach der convulsivisch thätigen Körperhälfte begleitet sind. L. Witkowski [1]) geht selbst soweit zu sagen: „Die Prévost'sche conjugirte Deviation der Augen ist ein constantes Anfangssymptom jedes epileptischen, resp. epileptiformen Anfalls, ebenso constant wie die Pupillenerweiterung. Ich habe sie noch nie vermisst, wenn ich zeitig genug zu dem Anfall hinzukam". Leider macht Witkowski in dem citirten Aufsatze keine Angaben darüber, nach welcher Seite die Deviation der Augen in seinen Beobachtungen statt hatte, ob nach der hauptsächlich und primär convulsivisch thätigen Körperseite oder umgekehrt.

Die bisher betrachtete erste Gruppe von „Ausnahmen" von der Prévost'schen Regel repräsentirt somit keine „Ausnahmen", sondern nur eine „Erweiterung" des Prévost'schen Satzes, und zwar dahin lautend, dass wir sagen müssen: Wird die in Folge einer Grosshirnläsion gelähmte Körperseite von clonischen Convulsionen, sogenannter unilateraler oder hemiplegischer Epilepsie heimgesucht, so richtet sich die

1) Ueber einige Bewegungserscheinungen an den Augen. Arch. f. Psych. IX. Bd. S. 445.

dabei vorkommende conjugirte seitliche Deviation der Augen regelmässig nach der Seite der hemiplegischen Convulsionen". „Le malade regarde ses membres convulsés, s'il y a excitation et regarde sa lésion, s'il y a paralysie" (Landouzy, Grasset).

Diese Regel ist so fest begründet, dass ein Fall, in dem die Deviation der Augen in den Anfällen von hemiplegischer Epilepsie nach der gesunden Körperseite, also nach dem präsumtiven Grosshirnherd gerichtet sein sollte, die Annahme rechtfertigt, dass die Hirnläsion in diesem Falle ihren Sitz überhaupt nicht im Grosshirn, sondern im Hirnstamm (der Brücke) hat. Wir werden später hierauf zurückkommen.

Die zweite Gruppe von „Ausnahmen" von der Prévost'schen Regel umfasst eine kleine Zahl von Fällen, wo die mit Grosshirnläsion behafteten Kranken seitliche Deviation der Augen nach der gelähmten Seite darboten, ohne dass Zeichen von Hirnreizung (Convulsionen oder Rigidität der gelähmten Körperhälfte) zugegen waren. Dem Vorausgeschickten zu Folge lassen sich diese Fälle mit der Annahme erklären, dass in denselben die Grosshirnbahn für Facialis und Extremitätenmuskulatur gelähmt, gleichzeitig aber die Grosshirnbahn für die Seitwärtsbewegung der Bulbi gereizt war. Diese Annahme fällt uns nicht schwer für die Fälle, wo die der Prévost'schen Regel entgegengesetzte Deviation der Augen nur allein im Stadium des apoplectischen Insultes vielleicht mit gleichzeitigen Nystagmusartigen Zuckungen der Bulbi vorhanden war. Schwieriger wird unsere Erklärung für die Fälle, wo die seitliche Deviation der Augen nach der gelähmten Körperseite längere Zeit, und auch nach Wiederkehr des Bewusstseins andauerte. Die Anzahl der hierhin gehörigen Ausnahmen ist eine sehr geringe. Ich kenne nur die folgenden fünf.

1. Nothnagel[1]). 40jähriger Mann. Fast völlige Erblindung, Schwindel, später Benommenheit des Sensoriums. „Am 19. Dezember Coma. Starre gleichsinnige Deviation von Kopf und beiden Augenaxen nach rechts hin. Am Abend Tod." Section: Links im Marklager des Occipitallappens eine weiche elastische Geschwulstmasse, welche an der Convexität die mittlere Occipitalwindung einnimmt, ferner den hintersten Abschnitt des Gyrus fornicatus und die seitliche Hälfte des Gyrus occipito-temporalis lateralis et medialis. Hydrops ventriculorum.

---

1) Top. Diagnost. S. 341.

Der Umstand, dass im vorausgehenden Falle die seitliche Deviation der Augen erst terminal, im agonalen Coma zu Tage trat, vermindert den Werth dieser Beobachtung als einer „Ausnahme“ von der Prévost'schen Regel. Trotz der Abwesenheit andersartiger Reizerscheinungen werden wir die seitliche Deviation der Bulbi in diesem Falle als ein Reizphänomen auffassen. Ein solcher Reizzustand kann einzig und allein durch einen höheren Grad von Anaemie oder Durchfeuchtung der einen Grosshirnhälfte hervorgerufen werden. Zuweilen sieht man bei Kranken diverser Art in Folge des agonalen, in einer Grosshirnhälfte sich stärker ausbildenden Hirnödems (der arteriellen Anaemie) halbseitige Convulsionen, Rigidität, oder halbseitige Lähmung dem Tode vorausgehen.

Von grösserer Bedeutung sind die vier folgenden Ausnahmefälle, und zwar deshalb, weil hier die von der Prévost'schen Regel abweichende Deviation z. Th. längere Zeit anhielt und ohne Reizsymptome der hemiplegischen Körperhälfte einherging. Es zeugt für ein sonderbares Spiel des Zufalles, dass sämmtliche 4 Ausnahmefälle einem und demselben Beobachter sich darstellten.

2. Eichhorst [1]). 54jährige Frau mit Mitralstenose. Apoplectischer Anfall. Rechtsseitige Lähmung. Drehung um die Körperaxe nach rechts, Kopf nach rechts gedreht. Augen in conjugirter Dextroversio, welche constant blieb bis zum Tode am 6. Tage. Sprachlosigkeit. Anhaltendes Coma. Section: Embolie der Art. fossae Sylvii sinistr. mit rother Erweichung der beiden motorischen Grosshirnganglien und der Insel linkerseits.

3. Eichhorst. 55jährige Frau. Plötzliche linksseitige Lähmung ohne apoplectischen Insult. Wortbildung erschwert, Sprache lallend. P. nimmt die linke Seitenlage ein. Kopf nach links gedreht. Augen in congruenter Deviation weit nach links abgewichen. Vorgehaltene Gegenstände verfolgt P. mit den Augen, doch kehren diese alsbald wieder in ihre Stellung zurück. Verminderung der Sensibilität links. Allmähliche Besserung mit Aufhören der seitlichen Zwangsbewegung des Körpers und der Augen. Nach zweimonatlicher Besserung wieder Verschlimmerung. Neuerdings Anästhesie der gelähmten Körperseite, Steigerung der Hemiplegie. Fieber. Neigung des Körpers nach links. Auch die frühere seitliche Deviation der Augen nach links kehrt wieder und bleibt constant bis zum Tode. Section: Rothe Erweichung des rechten Corpus striatum, des Thalamus opticus, des nucl. lenticularis.

---

1) Charité-Annalen für das Jahr 1874. S. 224 ff.

4. Eichhorst. 49jährige Frau. Apoplectischer Anfall. Sprache lallend. Keine Besinnungslosigkeit. P. auf der linken Seite liegend hat den Kopf nach links gedreht. Beide Augen im höchsten Grade nach links gedreht. Lähmung der linksseitigen Extremitäten. Ein Anfall mit Zuckungen der gelähmten Körperhälfte. Dann folgt Bewusstlosigkeit, dann Zuckungen auch auf der rechten Seite. Tod. Section: Endocarditis valvulae mitralis mit Insufficienz. Pericarditis. Dilatatio et hypertrophia cordis. Herzverfettung. Pachymeningitis haemorrhagica interna auf der rechten Hemisphäre. Neben dem sulcus longitudinalis auf der Grenze zwischen Schläfe und Hinterhaupthirn findet sich eine fünfgroschengrosse gelbliche weiche Stelle, auf der Oberfläche einige frische Blutpunkte zeigend.

5. Eichhorst. Ein Kranker wird in soporösem Zustande aufgenommen. Kopf nach rechts gerichtet. Augen deviiren nach der gleichen Seite. Tod nach einigen Stunden. Section: Linkerseits ein sehr grosses Haematoma durae matris mit umfänglichem Bluterguss, der die linke Hemisphäre offenbar stark comprimirt [1]).

Die im Vorhergehenden aufgeführte Statistik umfast 91 Fälle von durch die Sektion constatirten Grosshirnherden einer Seite mit conjugirter Deviation der Augen. 69 Fälle bestätigen die Prévost'sche Regel; in 17 Fällen findet die Abweichung der Bulbi nach der entgegengesetzten Seite, der der Hemiplegie statt. Es sind diese 17 Fälle sämmtlich solche, in welchen Reizerscheinungen in den gelähmten Gliedern, „Convulsionen derselben", „hemiplegische Epilepsie" bestanden. Nur in 5 Fällen — wovon 4 von einem und demselben Autor berichtet werden — bestand Deviation der Augen nach der gelähmten Seite, ohne dass dieselbe Reizsymptome (Convulsionen, Rigidität) dargeboten haben soll.

Würde man diesen Fällen die Beobachtungen ohne Sektion

---

1) Jenen, welche nach mir die Literatur dieses Gegenstandes verfolgen, diene die Bemerkung, dass ich die folgenden Fälle der Literatur bald wegen mangelhafter Beobachtung während des Lebens, bald wegen ungenügender Mittheilung des Sectionsbefundes oder, weil bilaterale Läsionen angetroffen wurden, aus der Statistik ausgeschaltet habe. Es sind dies die Fälle: Grasset (Obs. 4 l. c. p. 6 u. 14), Landouzy (l. c. Obs. 2 u. 19), Jaccoud (Obs. 21 bei Charcot et Pitres l. c.), Chouppe (Bull. Soc. anat. 1871. S. 380), Landouzy (ibid. 1877. p. 146), Hipp. Martin (ibid. 1878. S. 43), De Boyer (ibid. 1877. S. 271), Gauderon (ibid. 1876. S. 272), M. Raynaud (ibid. 1876. S. 431), Marchand (ibid. 1876. S. 755), Barrié (ibid. 1876. S. 757), Baréty (ibid. 1871. S. 384), Caroll (cit. nach Ferrier l. c.), David (Obs. 56 bei Landouzy), Liouville (Obs. 84 bei Landouzy), Cotard (Obs. 17 bei Landouzy).

anreihen, so würde die Giltigkeit der Prévost'schen Regel in noch mehr gesteigertem Masse zum Ausdruck kommen[1]).

Zum Schlusse dieses Abschnittes noch eine Bemerkung. Wir haben es als ein physiologisches Postulat bezeichnet, dass vom Centrum der Willkür in der Grosshirnrinde eine Bahn ausgeht, welche das im Hirnstamm gelegene Centrum für die associirte Seitwärtsbewegung der Augen beherrscht. Ein anderes Postulat ist die Existenz einer von der Grosshirnrinde ausgehenden Willkürbahn, welche das im Hirnstamm gelegene Centrum für die synergische Thätigkeit beider Recti interni innervirt und die willkürliche Convergenzstellung der Augenaxen herbeiführt. Wenn bei einseitigen Gehirnlaesionen niemals Aufgehobensein der Convergenzmöglichkeit beobachtet wird, so hat dies vielleicht darin seinen Grund, dass die zum Centrum der Convergenzstellung verlaufende Bahn doppelseitig, d. h. in jeder Hemisphäre angelegt ist. Dagegen müsste Reizung dieser Bahn auch nur in einer Hemisphäre krampfhafte Convergenzstellung der Augenaxen zur Folge haben. Aber auch hierüber ist meines Wissens keine Beobachtung publicirt. Dagegen kommt bei Grosshirnherden Strabismus eines Auges in verschiedenem Sinne vor. Es ist immerhin ein seltenes Symptom, was ich Prevost[2]) entgegen behaupten muss. Auf eine Erklärung dieser monomuscularen Augenlähmungen bei Grosshirnherden will ich, so nahe dieser Gegenstand mit dem meinen zusammenhängt, hier nicht eingehen.

---

1) Die Prévost'sche Regel von der Deviation nach der Seite des Grosshirnherdes betrifft mitunter nur den Kopf allein, während die Augenstellung nichts Abnormes darbietet. Die Fälle dieser Art habe ich, wie oben bereits bemerkt, absichtlich aus der Betrachtung ausgeschaltet. Ein Fall dieser Art befindet sich zur Zeit im hiesigen Bürgerhospital: Eine Frau mit completer linksseitiger Hemiplegie und constanter krampfartiger Deviation des Kopfes nach rechts ohne Störung der Augenbewegungen. Das Bewusstsein ist in diesem Falle intakt. Die Deviation hält bereits 3 Wochen in unveränderter Weise an. Die Muskeln an der rechten Seite des Halses sind in tonischem Krampfzustand, der Kopf lässt sich nur mit Mühe medianwärts rotiren, wobei die Kranke Schmerz empfindet. Lässt man den in die Medianstellung gedrehten Kopf los, so schnellt er gewissermassen wieder in seine Dextrotorsio zurück.

2) l. c. S. 81.

III. Hirnstamm.

Nachdem wir im Vorhergehenden die Anomalien der Augenstellung bei Grosshirnherden, sowie bei Läsionen des Kleinhirns und der Pedunculi cerebelli erörtert haben, gehen wir zur Darlegung der gleichen Verhältnisse bei Herden im Hirnstamm oder Isthmus cerebri (Pedunculi, Vierhügel und Brücke) über. Wir betrachten auch hier einzig und allein die Augenstellungen, mit welchen sich, nebenbei bemerkt, eine gleichsinnige Deviation des Kopfes häufig verbindet.

Was zunächst die Vierhügel anlangt, so haben wir bereits früher (S. 22) der Adamück'schen Versuche gedacht, welche lehrten, dass der linke Vierhügel die seitliche Bewegung der Augen nach rechts, der rechte Vierhügel die Bewegung nach links regiert. Reizung der vorderen Vierhügel in der Mittellinie hatte Bewegung nach oben, Reizung des hinteren unteren Theiles der vorderen Vierhügel hatte Bewegung nach unten in Verbindung mit Convergenzbewegung zur Folge.

Wenn wir sehen, dass innerhalb eines relativ so kleinen Areales, wie es die Vierhügel sind, Verletzungen dicht benachbarter Stellen differente Bewegungsstörungen zur Folge haben, so kann es uns nicht Wunder nehmen, dass pathologische Herde in dieser Gegend mit differenten und vielfach complicirten Störungen der Augenbewegung einhergehen. Dazu kommt, dass Vierhügelherde (meist sind es Neubildungen) nur äusserst selten auf die Vierhügel beschränkt, gewöhnlich über diese hinausgreifen und die Nachbarschaft (Thalami, Haubenregion, Brücke, Bindearme) lädiren, Organe, deren Verletzung für sich ebenfalls Störungen in der conjugirten Augenbewegung herbeizuführen im Stande ist. Aus diesem Grunde lässt die bisherige Casuistik der Vierhügelherde bündige Schlüsse auf die functionellen Beziehungen der Vierhügel zu der Innervation der Augenbewegungen nicht zu, und selbst die schönen Versuchsresultate Adamück's haben in der klinisch-pathologischen Beobachtung bisher noch keine Stütze finden können. Dies lehrt am besten ein Blick auf die mir bekannte Casuistik der Vierhügelerkrankungen, von welcher ich nur jene Fälle aufführen will, die durch Störungen der Augenbewegung ausgezeichnet waren.

1. Annuske [1]). 29jährige Frau. Epileptische Krämpfe. Rechtsseitige Facialis-Lähmung. Unsicherer Gang. Doppelseitige Neuritis optica mit Amblyopie. Bewegung beider Augen nach links hin erschwert. Gliom der Corpora quadrigemina. Hydrops ventriculorum.

2. Pilz [2]). 3jähriges Mädchen. Parese der rechten Körperhälfte mit Tremor. Sehvermögen erhalten. Linksseitige Ptosis und Erweiterung der linken Pupille. Linker Bulbus vorgedrängt und nach aussen abgewichen. Stupidität. Section: An Stelle der Vierhügel ein in den 3. Ventrikel vorspringender Tuberkelknoten. Linker Hirnschenkel comprimirt.

3. Kohts [3]). 7jähriger Knabe. Hochgradige Unsicherheit beim Stehen und Gehen. Schielen und zwar Strabismus divergens rechterseits. Später „Strabismus divergens alternans ohne Muskelparese". Section: Wallnussgrosse Cyste im Oberwurm des Cerebellum. Nach vorn schliesst an die Cyste ein kirschgrosser Tumor, welcher das hintere Vierhügelpaar und das Velum medullare einnimmt (Myxom).

4. Henoch [4]). $1^1/_4$jähriges Mädchen. Augen starr nach unten gerichtet. Seitliche Bewegungen intakt. Blick nach oben aufgehoben. Section: Meningitis tuberculosa. Hydrops ventriculorum. Im linken Corpus quadrigemin. ein runder gelber halbbohnengrosser Tuberkel.

5. Henoch [5]). 4jähriges Mädchen. Linksseitige Facialis-, rechtsseitige Extremitätenparese. Chorcaartige Bewegungen der paretischen Extremitäten. Neuritis optica duplex. Doppelseitige Ptosis. Doppelseitige Rectus-Internus-Lähmung. Section: Grosser Tuberkel unterhalb des linken Corpus quadrigeminum in die Substanz des Pons nach unten eingreifend. Mehrere Tuberkel in der Peripherie der rechten Kleinhirnhemisphäre.

6. Wernicke [6]). 45jähriger Mann. Apoplektischer Anfall mit linksseitiger Hemiplegie. Beschränkung der Augenbewegungen in der Art, dass beide Augen nach oben und unten nur minimal bewegt werden können. Seitliche Bewegungen normal. Dauer dieses Defektes 10 Monate. Das linke Auge steht etwas tiefer als das rechte. Doppelbilder der Lähmung des Rectus superior sinister entsprechend. Section: Schrumpfung des rechten Seh- und Vierhügels.

7. Hirtz [7]). Parese des rechten Beines. Atrophia nervi optici dextri mit Erblindung, zuerst rechts, dann links. Rechtes Auge nach aussen

---

1) v. Graefe's Archiv 1873. Bd. 19. cit. nach M. Bernhardt, Beiträge zur Symptomat. u. Diagnost. der Hirngeschwülste. Berlin 1881. S. 167.

2) Jahrb. f. Kinderkrankh. III. 1870. 2. 133.

3) Virch. Arch. Bd. 67. 1876.

4) Berl. Klin. Woch. 1864. 13.

5) Charité-Annalen 1880. S. 468.

6) Berl. Klin. Wochenschr. 1876. No. 27. Arch. f. Psychiatr. u. Nervenkrankh. Bd. VIII.

7) Bull. soc anat. 1875 cit. nach Bernhardt l. c. 168.

abgewichen. Section: „Lipom“ dem Corpus quadrigeminum et geniculatum rechterseits aufliegend und das linke Corpus quadrigeminum comprimirend.

8. Klebs [1]) (Fischel). Schwankende Haltung mit Zittern des Kopfes und der Oberextremitäten. Ptosis sinistra. Linker Bulbus nach innen gerichtet mit Amblyopia sinistra. Section: Geschwulst der Corpora quadrigem. in die Pedunculi cerebri und das Kleinhirn bis zum 4. Ventrikel sich fortsetzend.

9. Gowers [2]). 24jähriger Mann. Stupor. Kopfschmerz. Paralyse des N. abducens dexter. Herabsetzung des Sehvermögens. Gegen Ende Paralyse der untern Facialis-Aeste rechterseits. Section: Sarcom zwischen den hintern Abschnitten des Sehhügels oberhalb der crura cerebri und vor den Vierhügeln, welche mit ergriffen sind. Das linke Corp. quadrigem. war ganz, der rechte vordere Vierhügel in seiner inneren Hälfte zerstört. Der rechte hintere Vierhügel war normal, der linke hintere abgeplattet.

10. Blanquinque [3]). 39jähriger Mann. Epileptische Anfälle. Unvermögen zu stehen. Blindheit durch Sehnervenatrophie. Convulsivische Bewegungen der Bulbi nach unten und rechts. Section: Taubeneigrosser Tumor der Glandul. pituitaria. Compression der Vierhügel, der vena magna Galeni. Hydrops ventriculorum.

11. Nieden [4]). 35jährige Frau. Stupidität. Lallende Sprache. Parese des N. trochlearis dexter mit Doppelbildern beim Blick nach unten. Sehvermögen normal. Keine Lähmung. Section: Cystoide Entartung der Zirbeldrüse, den III. Ventrikel ausfüllend. Vorderes Vierhügelpaar abgeflacht und verändert.

12. Leichtenstern [5]). 19jähriger Mann. Totale Amaurose infolge doppelseitiger Opticus-Atrophie. Keine Lähmung. Auffallende anhaltende Zwangsstellung des Körpers mit Drehung der Wirbelsäule von Rechts nach Links und Neigung des Kopfes nach links und etwas nach hinten. Contrakturstellung des linken Armes mit krampfhafter Beugung im Ellenbogengelenk, starker Adduction, so dass der linke Vorderarm quer vor dem Epigastrium liegt, und die linke Hand nach der rechten Schulter zu gerichtet ist. Steifheit der linken Unterextremität mit starker Adduction. Unmöglichkeit zu stehen. Beide Bulbi anhaltend nach links gerichtet, mit Erhaltensein der willkürlichen Dextroversio bulborum. Intelligenz abgeschwächt. Hochgradige Polyurie (Diabetes insipidus). Section: Gliom des rechten Corpus quadrigeminum, das linke Vierhügelpaar nur theilweise lädirend, dagegen

1) Prag. Vierteljahrschr. 1877. Bd. 133.

2) Lancet 1879. cit. n. Nothnagel, Top. Diagnost. S. 221.

3) Gaz. hebd. 1871. p. 532. cit. n. Bernhardt l. c. 172.

4) Centralblatt f. Nervenheilk. 1879. No. 8. cit. nach Bernhardt l. c. S. 172.

5) Nach einer mir gütigst mitgetheilten Beobachtung dieses Autors.

den rechten Thalamus opticus in seiner hinteren Hälfte destruirend und auf den rechten Bindearm und das vordere Viertheil der Rautengrube übergreifend.

Ein Blick in die vorliegende Casuistik lehrt, dass in keinem der Fälle eine scharf umschriebene, auf die Vierhügel beschränkte Läsion zugegen war. Bald bestunden neben dem Herde meningitische Processe oder Hydrops ventriculorum, bald waren benachbarte Hirntheile (Pedunculi cerebri, Cerebellum, Bindearme, Pons, Sehhügel etc.) mit afficirt; und auch da, wo der Erkrankungsherd vorzugsweise auf das Corpus quadrigeminum beschränkt ist, sind die Vierhügel beider Seiten in die Läsion mit einbezogen, während doch halbseitige circumscripte Herde in erster Linie im Stande wären, die Function der Vierhügel klinisch aufzuhellen.

Wir müssen daher sagen: Die bisher bei Vierhügelläsionen beobachteten Augenmuskellähmungen und Bulbus-Deviationen lassen so wenig Gesetzmässiges erkennen, dass das Verhalten der Augenstellungen und Bewegungen zur Diagnose von Vierhügelherden nichts beitragen kann.

Wenden wir uns nun zur Brücke, deren Verhalten uns mit Hinsicht auf die conjugirte Augenmuskellähmung besonders interessirt, so dürfte sich eine chronologische Darstellung um so mehr empfehlen, als sich erst vor kurzem ein Autor die Entdeckung eines pontinen, in der Nähe des Abducenskernes gelegenen Centrums für die synergische Innervation der Seitwärtswender der Blicklinie zuschrieb, während doch die Existenz eines solchen Centrums bereits von andern Autoren, welche Ende der 50er Jahre schrieben, zweifellos statuirt wurde.

Ach. Foville[1]) gebührt unstreitig das Verdienst, auf die bei einseitigen Brückenherden vorkommende Lähmung der associirten Seitwärtsbewegung der Bulbi aufmerksam gemacht und diese Erscheinung mit der Annahme eines pontinen Centrums für die Lateralbewegung der Bulbi erklärt zu haben. Foville beobachtete folgenden Fall, der freilich, weil er in Genesung überging, des Prüfsteines der Section entbehrte. Doch sprach die alternirende Hemiplegie im Falle Foville's mit grösster Wahrscheinlichkeit für einen Brückenherd.

1) Bull. soc. anat. Paris 1858 u. Gaz. hebdom. 1859.

1. Foville (l. c.). 43jähriger Mann. Apoplektischer Anfall mit alsbald wiederkehrendem Bewusstsein. Geringe Sprachstörung. Lähmung der linken Gesichtshälfte (die Stirnäste des Facialis mit inbegriffen). Zunge nach links deviirend. Rechtsseitige Extremitätenlähmung. Pupillen normal. Unmöglichkeit die Bulbi über die Mittellinie hinaus nach links zu bewegen bei Intaktheit aller übrigen Augenbewegungen. Lähmung des Rectus externus oculi sinistri und des associirten Rectus internus oculi dextri.

A. Foville zog aus diesem Falle, den er als Ponshämorrhagie auffasste, den Schluss, dass die Nerven, welche den Rectus externus des linken Auges und den Rectus internus des rechten Auges innerviren, ein gemeinschaftliches Centrum in der linken Brückenhälfte besitzen [1]).

Dieser Auffassung schloss sich späterhin (1859) Gubler an, der folgenden interessanten Fall beobachtete.

2. Gubler [2]). (Beobachtung von Köchlin.) 3jähriger Knabe. Complete linksseitige Facialisparalyse. Strabismus externus des rechten Auges infolge Lähmung des Rectus internus. Section: Tuberculöse Meningitis. Ein Tuberkel von der Grösse einer kleinen Nuss springt etwas in den 4. Ventrikel hinein vor, den Boden der Rautengrube erhebend. Die Lage des Tumors ist dicht vor den Striae acusticae in dem nach aussen gelegenen linksseitigen Winkel, welchen hier der Pedunculus cerebelli anterior (Bindearm) mit dem Pedunculus cerebelli inferior (crus ad pontem) bildet.

Gubler hebt zur Erklärung dieses eigenthümlichen Falles von Rectus-internus-Lähmung bei Erkrankung im hinteren Abschnitt des Pons die Hypothese A. Foville's hervor. Wenn, wie dieser Autor annimmt, der Abducenskern das Centrum ist, von welchem die Abducensfasern der betreffenden Seite und der für den Rectus internus der andern Seite bestimmte Oculomotorius-Ast gemeinsam entspringen, so kann ein Brückenherd so gelegen sein, dass er nur den letzteren Ast, den für den Rectus internus bestimmten, lädirt (hierzu der Herd f in dem nachfolgenden Schema). Auf diese Weise vermag ein Brückenherd der einen Seite eine Rectus-internus-Lähmung des entgegengesetzten Auges hervorzurufen.

Im Jahre 1868 erschien sodann Prévost's wiederholt citirte Arbeit. Er führt nur einen hiehergehörigen Fall an.

1) „que les filets moteurs qui animent le droit externe d'un oeil et le droit interne de l'oeil opposé, lesquels sont des muscles congénères, émaneraient de la même source."

2) Mém. sur les paralysies alternes en général etc. . . . Gaz. hebdom. 1858 et commencement 1859.

3. Prévost[1]). 70jährige Frau. Rechtsseitige Hemiplegie, das Facialisgebiet und die Oberextremität betreffend. Das Gesicht nach rechts gewandt, die Augen nach der gleichen Richtung deviirend. Section: In der „mittleren Etage" der linken Ponshälfte ein kleiner Erweichungsherd.

Prévost's Regel, dass die Drehung des Kopfes und der Augen bei Hirnherden stets nach der Seite derselben erfolge, war durch diese Beobachtung erschüttert. Auf Grund derselben sprach er daher seinen 2. Satz[2]) aus, dahin lautend, dass bei einseitigen Herden im Isthmus cerebri (Brücke, Kleinhirn, Pedunculi cerebelli) die Deviation der Augen (und des Kopfes) nach der der Läsion entgegengesetzten Seite stattfinden könne. Auch in dieser Art Deviation sieht er nichts Anderes, als eine Art Zwangsbewegung (mouvement de manège, mouvement rotataire). Er erinnert an Vulpian's[3]) Experiment, der bei halbseitiger Verletzung des Bodens der Rautengrube Rotation des Kopfes und der Augen nach der nicht lädirten Seite zu erfolgen sah.

Diesen Mittheilungen folgten 1873 die von Desnos und Féréol.

4. Desnos[4]). 42jährige Frau. Apoplektischer Anfall, welchem totale rechtsseitige Hemiplegie (den Facialis derselben Seite eingeschlossen) nachfolgt. Deviation des Kopfes und der Augen nach rechts, Paralyse des rechten Rectus internus und linken Rectus externus. Hemianästhesie. Sensorium frei. Autopsie: Atheromatöse Degeneration der Hirnarterien. Hämorrhagischer Herd in der linken Ponshälfte, die Mitte der Brücke von oben nach unten (vertical) durchsetzend, den Abducenskern lädirend.

5. Féréol[5]). 26jähriger Mann. Tuberculose der Lungen und Syphilis. Hemiplegie ohne vorausgegangene Apoplexie. Hemianästhesie. Intelligenz unversehrt. Keine Sprachstörung. Der linke Bulbus nimmt anhaltend die Mittelstellung ein, kann nach einwärts bewegt werden, aber nach aussen nicht über die Mittellinie hinaus. Ebenso wenig kann der rechte Bulbus bei bin-

1) l. c. S. 69. Beobachtung Charcot's.

2) „Dans le cas de lésion siégeant dans l'isthme encéphalique la déviation des yeux et de la tête peut avoir lieu du côte opposé à la lésion." Der erste Satz lautet:

„Dans le cas de lésion siégeant dans l'un des hémisphères cérébraux, la déviation des yeux et de la tête suit une règle constante et se fait du côté opposé à l'hémiplégie, du côté de l'hémisphère malade."

3) Mém. de la soc. de biologie. Année 1861.

4) Bullet. de la soc. méd. des hôpit. de Paris 1873. T. X. 2. série, p. 87.

5) Bull. soc. méd. des hôpit. 28. Mars 1873. Note sur une paralysie de la sixième paire gauche avec inaction conjuguée du muscle droit interne de l'oeil droit etc.

ocularer Prüfung über die Mittellinie nach links bewegt werden. Conjugirte Lähmung der Linkswender der Blicklinie (Rectus internus dexter, Rectus externus sinister). Verdeckt man aber das linke Auge und prüft das rechte für sich, so überzeugt man sich, dass der rechte Bulbus nach links oder einwärts vollkommen bewegt werden kann. Was also bei binocularer Prüfung unmöglich war, gelang bei monocularer. Dagegen konnte der linke Bulbus auch bei monocularer Prüfung nicht über die Mittellinie hinaus nach links bewegt werden. Ferner war die Convergenzbewegung der Bulbi möglich. Pupillen ohne Anomalie. Autopsie: Tuberculosis pulmonum. Kirschgrosser weissgelber Tuberkelknoten in der obern Etage am hinteren Ende der Brücke. An dieser Stelle ist der Boden der Rautengrube etwas erhoben. Der Tumor liegt mit $^4/_5$ seines Volumens in der linken Ponshälfte, mit $^1/_5$ übersehreitet er die Mittellinie nach rechts.

Féréol macht in der Société médicale des hôpitaux besonders aufmerksam auf die interessante Differenz in dem Verhalten der Augenbewegungen bei binocularer und monocularer Prüfung (vergl. auch die folgenden Beobachtungen von Poulin, Graux, Wernicke). Der Umstand, dass Linkswendung des rechten Bulbus bei monocularer Prüfung erhalten, bei binocularer dagegen nicht ausführbar war, lässt Féréol vermuthen, dass der Rectus internus ein doppeltes Innervationscentrum besitzt. Das eine Centrum habe er gemeinsam mit dem Abducens-Centrum der andern Seite, dieses Centrum sei das der conjugirten Seitwärtsbewegung beider Bulbi. Ausserdem existire ein Oculomotorius-Centrum des Rectus internus, das aber nur bei monocularer Prüfung und nur dann in Thätigkeit trete, wenn das gemeinsame Abducens-Internus-Centrum functionsunfähig sei. (?)

Féréol hebt ferner als bemerkenswerth hervor, dass die synergische Thätigkeit beider Recti interni — ebenso wie dies auch in unserm Falle statt hatte — erhalten war, indem die Convergenzstellung der Bulbi möglich war. Selbstverständlich weist dies auf die physiologischerseits postulirte Existenz eines eigenen Centrums für die Convergenzbewegung der Bulbi hin.

Wir lassen den angeführten die übrigen hierher gehörigen Fälle folgen.

6. Broadbent [1]). 46jähriger Mann. Syphilis. Schwindel, Doppeltsehen, schwankender Gang. Leichte rechtsseitige Hemiparese neben ausgesprochener Lähmung der linken Gesichtshälfte (mit Ausnahme des Orbicularis und der Stirnäste). Seitliche Deviation beider Augen nach rechts. Vermin-

1) Medic. Times and Gaz. 1872. Vol. I. p. 554.

derung des Sehvermögens beiderseits. Anästhesie der rechten Gesichtshälfte. Dysphagie. Näselnde Sprache. Augenspiegelbefund negativ. Plötzlicher Tod nach 1 Monat. Section: Die einzige Läsion, die sich vorfand, bestund in der Gegenwart zweier kleiner syphilitischer Tumoren, wovon der eine dicht unter dem Boden des 4. Ventrikels nahe der Mittellinie, der andere in der untern Hälfte der Brücke seinen Sitz hatte.

7. Eichhorst [1]). 47jährige Frau. Apoplektischer Anfall. Erheblich erschwerte Sprache. Zunge nach rechts abweichend. Dysphagie. Rechtsseitige Lähmung des Facialis. Linksseitige Trigeminus-Anästhesie. Rechtsseitige Körperlähmung. Kopf nach rechts gedreht, Augen ad maximum nach rechts gewendet. Pupillen ausserordentlich eng, reagiren nicht auf Lichteinfall. Sensibilität der gelähmten Extremitäten normal. Section: Am vorderen Ende der Art. basilaris sitzt ein derber, das Arterienlumen vollständig ausfüllender Pfropf, welcher der Wand adhärent ist. Thrombosis arteriae basilaris. Die linke Ponshälfte in ihrer vorderen Hälfte sehr weich. Die hinteren Hälften beider Brückenseiten sind intakt, ebenso die ganze rechte Ponshälfte. Mikroskopische Untersuchung: „Der Erweichungsherd hat ausschliesslich in der linken Brückenhälfte seinen Sitz und beschränkt sich hier genau auf die vordere Ponshälfte. Nach innen dringt die Erweichung zwar tief in den Pons ein, doch wird an keiner Stelle der Boden des 4. Ventrikels erreicht.

Diese werthvolle Mittheilung Eichhorst's hat bei den Autoren, die sich bisher mit unserem Gegenstand beschäftigten, nicht die gebührende Berücksichtigung gefunden. Wollen wir Eichhorst's Beobachtung im Sinne des Foville'schen Centrums, d. h. mit Lähmung desselben erklären, so müssen wir annehmen, dass dieses Centrum seinen Sitz nicht in dem Abducenskern selbst hat, sondern weiter nach vorn, etwa zwischen diesem und dem Oculomotoriuskern. Doch wir werden später hierauf zurückkommen, und die befriedigende Erklärung geben.

8. Hughlings Jaekson [2]). 33jähriger Mann. Schwäche der rechtsseitigen Extremitäten und des rechten Facialis mit Herabsetzung der Sensibilität auf der rechten Körperseite, incl. dem Facialisgebiet. Die conjugirte Augenbewegung nach links hin nur bis zur Mitte zwischen Centrum der Lidspalte und dem linken Augenwinkel möglich, später können beide Bulbi nicht über ihre Mittelstellung nach links bewegt werden. Section: Lungentuberculose. Halbnussgrosser Tumor, das obere Drittheil der linken Hälfte des Bodens der Rautengrube einnehmend. Der Tumor erstreckt sich in der linken Ponshälfte nach vorne bis in den Pedunculus cerebri hinein, jedoch nur

1) Charité-Annalen 1874. S. 224 ff.

2) Med. Times and Gaz. 1874. Jan.

1‴ weit. Ein kleiner Knoten von $^1/_4$ der Grösse des linken lag in der rechten Ponshälfte.

Selbstredend hat dieser Fall nur in Zusammenhang mit den übrigen Bedeutung für die uns beschäftigende Frage der conjugirten Augenmuskellähmung. Er ist nach dieser Richtung hin wohl zu verwerthen und hat mit der Eichhorst'schen Beobachtung das gemein, dass es sich um Zerstörung der vorderen Hälfte des Pons handelte bei höchst wahrscheinlicher Intaktheit des Abducenskernes.

9. Leyden [1]). 49jähriger Kaufmann. Apoplektischer Anfall. Darnach rechtsseitige Lähmung und Anästhesie der Extremitäten, totale linksseitige Facialisparalyse und linksseitige Trigeminusanästhesie. Zungenlähmung, vollständige Anarthrie der Sprache, Dysphagie, Schluchzen. Beide Augen stehen constant ad maximum nach rechts gewandt, das rechte Auge kann bis zur Mittellinie, das linke so gut wie gar nicht nach links bewegt werden. Section: Am Boden des IV. Ventrikels und zwar in der linken Hälfte desselben prominirt eine weiche, sulzige dunkelrostfarbene Masse. Sie erstreckt sich nach links hin bis in den Anfang des Kleinhirnschenkels. Die linke Ponshälfte hat eine weiche schwappende Beschaffenheit. Hereinragen der Blutung, bezw. Erweichung in das linke Crus cerebelli ad pontem. Hypertrophie des linken Herzens. Nieren klein, grob granulirt.

Bernhardt [2]) fügt diesem auch von ihm beobachteten Falle hinzu, dass das linke, nach innen abgewichene Auge, gleichzeitig nach unten, das rechte, nach aussen deviirte Auge nach oben gerichtet gewesen sei. Diese Stellungsdifferenz beider Augen in der Verticalen entspricht der Hertwig-Magendie'schen Augenstellung (vergl. pag. 20) und muss auf das Hereinragen des Blutergusses in den Pedunculus cerebelli medius bezogen werden, während die conjugirte seitliche Deviation der im Leyden'schen Falle vorhandenen Erweichung der linken Ponshälfte zuzuschreiben ist.

10. Hallopeau [3]). 36jährige Frau. Gravida im 8. Monat. Oedem der Beine. Albuminurie. Dyspnoe. Lautes Herzgeräusch. Plötzlicher Eintritt einer linksseitigen Facialislähmung und zwar sämmtlicher Aeste. Der linke Bulbus kann nicht nach aussen, der rechte nicht nasalwärts bewegt werden.

---

1) Klinik der Rückenmarkskrankheiten. II. S. 65. 1875.

2) Berl. Klin. Wochenschrift 1872, No. 40 und Virchow's Arch. 1877. Bd. 69, S. 6.

3) Note sur un fait de thrombose basilaire. Archives de physiol. normale et pathol. p. Brown-Séquard. 2. séric, T. III. 1876.

Conjugirte Lähmung der Linkswender der Blicklinie. Rechtsseitige Extremitätenlähmung. Section: Hochgradige alte, recrudescirende Endocarditis vegetans der Mitralklappe. Stenosis ostii mitralis. Nieren- und Milzinfarkte. Am Boden des 4. Ventrikels in seiner linken Hälfte im Niveau der Eminentia teres scheint eine Ecchymose durch das Grau des Ventrikels hindurch. Die genauere Untersuchung zeigt graurothe Erweichung der Region des linksseitigen Facialis-Abducenskernes, Thrombose der linken Art. cerebelli inf. post. und eines zwischen Medulla oblongata und Brücke in das Gehirn eintretenden Arterienastes, welchen H. als Ernährungsast des Abducenskernes aufzufassen geneigt ist. Thrombose der linken Art. vertebralis.

11. Wernicke[1]). 58jähriger Mann. Linksseitige Facialislähmung sämmtlicher Aeste. Steigerung der galvanischen Erregbarkeit der gelähmten Muskeln. Tonischer Krampf des linken Masseter. Zunge frei beweglich, wird gerade herausgestreckt. Sprache näselnd. Subjective Deglutitionsbeschwerden. Beide Bulbi stehen dauernd nach rechts gewandt, der linke noch mehr im innern, als der rechte im äusseren Winkel. Beim Blicke nach links folgt das linke Auge gar nicht, das rechte nur bis zur Mittellinie. Das linke Auge zeigt bei Verdeckung des rechten etwas bessere Beweglichkeit nach einwärts. Alle andern Bewegungen der Augen sind unversehrt. Pupillen eng. Herabsetzung der Sensibilität der rechten Gesichtshälfte. Rumpf und Extremitäten zeigen normale Sensibilitätsverhältnisse und keinerlei Lähmungserscheinungen. Alle diese Symptome blieben während der siebenwöchentlichen Beobachtungsdauer bis zum Tode constant. Section: Aus dem Boden des IV. Ventrikels, aus dessen Mitte, links von der Raphe erhebt sich $^1/_2$ cm hoch eine Geschwulstmasse (Tuberkel), $1^1/_2$ cm lang, 2 cm breit. Ihre hintere Grenze liegt 1 cm entfernt von der Spitze des Calamus scriptorius, ihr vorderes Ende 1 cm hinter den Vierhügeln. Die grösste Ausdehnung des Tumors fällt in die Frontalschnittebene zwischen Brücke und Medulla oblongata. Der Tumor überschreitet hier etwas die Mittellinie. Er liegt ausschliesslich im Haubentheil und lässt die Schleifenschicht und die darunter gelegenen Pyramidenstränge völlig frei. Nach unten erstreckt er sich in seiner grössten Ausdehnung bis zum oberen Rand der grossen Olive. Zerstört oder lädirt ist von den wichtigeren Partieen: die gekreuzte absteigende Quintuswurzel, der gemeinschaftliche Facialis-Abducenskern der linken Seite, der linksseitige vordere (in der Tiefe gelegene) eigentliche Facialiskern. Lädirt sind ferner: die kleine motorische Wurzel des Trigeminus und deren Kern, der grösste Theil des innern und äussern Acusticuskernes und ein Theil des Corpus rectiforme, endlich das obere Ende des Glossopharyngeuskernes. Dagegen sind die vordere Abtheilung der Brücke, die Pyramidenstränge nirgends durch den Tumor betroffen. Starke Fettdegeneration im Stamm des linken Facialis, sowie im linken Abducens. Der linke Oculomotorius vollständig normal.

---

1) Arch. f. Psychiat. VII. Bd. 1876. S. 513.

Wernicke's Fall zeichnet sich durch eine sehr sorgfältige Untersuchung des Sitzes und der Ausdehnung des Tumors aus; ferner dadurch, dass es sich um einen allseitig scharf abgesetzten Tumor handelt, sodass die beobachteten Herdsymptome auf den Herd selbst mit grösster Sicherheit zurückgeführt werden müssen. Endlich hat Wernicke nicht vergessen, die Nervenstämme des Abducens, Facialis und insbesondere den Oculomotoriusstamm einer genauen Untersuchung zu unterziehen. Indem er letzteren intakt fand, hat Wernicke zuerst den Beweis erbracht, dass bei der conjugirten Augenmuskellähmung infolge Zerstörung des in der Nähe des Facialis-Abducenskernes gelegenen Centrums für die Seitwärtsbewegung der Bulbi, die Lähmungsursache des für den Rectus internus bestimmten Oculomotorius-Astes hinter, d. h. centralwärts von dem eigentlichen Oculomotoriuskern gelegen ist.

12. G. Graux[1]). 21jähriger Mann. Lungentuberculose. Anfälle von Kopfweh, Schwindel, Erbrechen. Umnebelung des Bewusstseins. Keine Lähmungserscheinungen weder im Gebiet des Facialis noch der Rumpf- und Extremitätenmuskulatur. Keine Anästhesie. Bedeckt man das linke Auge des Kranken und lässt ihn mit dem rechten dem vorgehaltenen Finger in der Richtung von links nach rechts folgen, so bringt der Kranke den rechten Bulbus ohne Hinderniss bis zur Mitte der Pupille. Von hier aus geschieht die weitere Bewegung nach rechts mühsam, langsam, unter horizontalen Nystagmusähnlichen Hin- und Herbewegungen. Untersucht man das linke Auge bei verdecktem rechten, so überzeugt man sich, dass dieses sämmtliche Bewegungen ohne Hinderniss ausführt. Es ist also bei monocularer Prüfung nur allein eine gewisse Parese des Rectus externus oc. dextri zu constatiren. Prüft man nun die binocularen Bewegungen, so zeigt sich, dass, wenn der vorgehaltene Finger in der Richtung von links nach rechts bewegt wird, beim Ueberschreiten der Mittellinie nach rechts beide Bulbi mühsamer und unter Nystagmusartigen Bewegungen nach rechts bewegt werden. Wenn also der Rectus internus oc. sin. mit dem paretischen Externus des andern Auges zusammen thätig ist zum Zwecke der Rechtswendung der Blicklinie, so zeigt auch er mangelhafte Innervation. Dagegen ist die Convergenzstellung der Bulbi vollkommen intakt, geschieht sicher, ohne Ermüdung (vergl. die Fälle von Féréol, Poulin). Später nimmt die rechtsseitige Abducens-Parese zu; ferner geräth der Rectus internus des linken Auges auch bei monocularer Prüfung beim Blick über die Mittellinie hinaus nach rechts in Nystagmusartige Bewegungen (Parese des Rectus internus). Endlich treten

1) l. c. S. 39. Derselbe Fall auch beschrieben von Revillout, Gaz. des hôp. 1877. No. 90. 93. 98.

auch bei starker Convergenzstellung am linken Auge Nystagmusartige Zuckungen auf. Die geschilderten Symptome seitens der Augenbewegungen blieben während einer vierteljährigen Beobachtungsdauer bis zum Tode constant. Section: Phthisis pulmonum. Der Stamm des rechten Abducens schmal, atrophisch. An der Oberfläche des rechten Kleinhirnlappens, entsprechend der Vereinigungsstelle von Brücke und Medulla oblongata, dicht unterhalb des Bodens des IV. Ventrikels, in diesen hineinspringend, ein Tuberkelknoten (confluirender Tuberkel) von der Grösse einer kleinen Nuss. Der Tumor liegt in der Eminentia teres an der Stelle des gemeinsamen Facialis-Abducenskernes.

13. Grasset [1]). Frau. Alternirende Lähmung des Gesichtes linkerseits, der Glieder rechts. Rotation des Kopfes nach rechts. Conjugirte Deviation der Augen nach rechts, linksseitige Abducens-Lähmung. Section: Neben andern Sarcomherden im Hirn fand sich ein solcher auch in der linken Brückenhälfte, der für die Abducenslähmung und die Deviation conjuguée verantwortlich gemacht wird.

14. Hieher gehört unser oben mitgetheilter Fall, beobachtet im Dezember 1879.

15. Wernicke [2]). 19jährige Dame. Beginn mit Doppeltsehen und zwar gleichnamige Doppelbilder. Erbrechen. Kopfschmerz. Subfebriler Zustand. Schwindel. Stupidität. Die Lähmungserscheinungen zuerst auf die Augenmuskeln beschränkt. Das rechte Auge weicht nach innen ab und kann nicht über die Mittellinie hinaus nach rechts bewegt werden. Das linke Auge erreicht ebenfalls nur schwer und unter Nystagmusartigen Bewegungen den innern Winkel. Ausser dieser Lähmung des Rectus externus dexter und Parese des Rectus internus sinister keine Augenmuskellähmung. Schmerzhafte Contraktur der Rücken und Lendenmuskulatur. Lähmung des Detrusor urinae. Später gedeiht die Parese des Rectus internus sinister zur completen Paralyse. Im weiteren Verlaufe fängt nun auch der linke Abducens an gelähmt zu werden und fast gleichzeitig damit der rechte Rectus internus. Ferner zeigt sich Parese des rechten Facialis, der rechten Oberextremität, der linken Zungenhälfte mit Deviation derselben nach links. Später steigert sich auch die Lähmung des Rectus externus sinister und des Rectus externus dexter zur Paralyse. Wir haben also auf der Höhe der Krankheit: Totale Lähmung der associirten Seitwärtsbewegung der Bulbi — sowohl nach rechts als links — bei Erhaltensein der Bewegungsfähigkeit nach oben und unten. (Wie es mit der Convergenzbewegung beschaffen war, finde ich nicht angegeben.) Doppelseitige Stauungspapille. Allmähliche Besserung auf Jodkali in grossen Dosen. Die Augenmuskellähmungen verschwinden in umge-

---

1) Montpellier méd. 1878. Cit. bei Grasset. De la déviation conj. S. 13.

2) Ueber einen Fall von Hirntumor. Deutsch. med. Wochenschr. 1880. No. 8. 9.

kehrter Reihenfolge, wie sie gekommen waren. Zuerst wird der linke Abducens und rechte Rectus internus wieder frei. Dann bessert sich die Bewegungsfähigkeit des linken Internus, zuletzt verschwindet auch die Externuslähmung des rechten Auges, welche die Scene der Augenmuskelstörungen eröffnet hatte. Heilung nach sechsmonatlicher Dauer der Krankheit.

W. diagnosticirt in diesem Falle einen Tumor (Gumma?) des Pons, der seinen ursprünglichen Sitz in der rechten Ponshälfte und zwar im Abducenskern, dem Centrum für die associirte Rechtswendung der Blicklinie hatte. Indem dieser Tumor wuchs, überschritt er die Mittellinie und lädirte den linken Abducenskern, das Centrum für die Linkswendung der Blicklinie. Zu dieser Zeit war totale Lähmung jeder Seitwärtsbewegung der Bulbi zugegen. Indem sich der Tumor von der Peripherie nach dem Centrum, also concentrisch verkleinerte, verschwanden auch die conjugirten Augenmuskellähmungen in der umgekehrten Reihenfolge, wie sie gekommen waren.

Wenn sich Wernicke in dem eben citirten Aufsatze das Verdienst zuspricht, „zuerst durch einen genau beobachteten und untersuchten Fall“ [1]) die Existenz eines intrapontinen im Abducenskern oder in der Nähe desselben gelegenen Centrums für die associirte Seitwärtsbewegung der Bulbi sicher gestellt zu haben, so müssen wir auf Grund unsrer vorausgehenden historischen Darlegung die Berechtigung dieses Anspruches bezweifeln.

16. A. Poulin [2]). 37jähriger tuberculöser Mann. Parese der linksseitigen Extremitäten. Weder apoplektischer Anfall noch Convulsionen. Lähmung des rechten Rectus externus und des linken Rectus internus. Beim Blick nach rechts hin bleiben beide Bulbi zurück. Verdeckt man aber das rechte Auge, so kann der linke Bulbus nach allen Seiten, also auch nach rechts hin frei bewegt werden. (Vergl. hinsichtlich dieses Verhaltens die oben citirten Fälle von Féréol (No. 5) u. Graux (No. 12).) Section: Lungentuberculose. Tuberculöse Basilarmeningitis mit citrigem Exsudat an der Basis und in den fossae Sylvii. Tuberkelknoten in der Rinde des linken Occipitalhirnes. Ausserdem ein grosser Tuberkelknoten in der rechten Kleinhirnhemisphäre. Am Boden des 4. Ventrikels, rechts von der Mittellinie, etwas nach links hinübergreifend, auf der Höhe der Eminentia teres, im Niveau des rechten Abducenskernes ein Tuberkelknoten.

---

1) No. 11 unserer Zusammenstellung (S. 58).

2) Le Progrès méd. 1880. No. 10. S. 186. Société anatom. Séance 23. Mai 1879.

17. G. Ballet [1]). 52jähriger syphilitischer Mann. Kopfschmerzen. Heftiger Schwindel. Hemiplegie der linken Körperhälfte und Parese des linken Facialis. Diplopie. Sensibilitätsstörung. Unvermögen die Bulbi synergisch nach rechts zu bewegen. Conjugirte Deviation beider Bulbi nach links. Lähmung des rechten Abducens und des linken Rectus internus. Section: Anatomische Veränderungen ausschliesslich im Pons. Links in der oberen Abtheilung desselben 2—3 kleine linsengrosse Tumoren durchaus oberflächlich gelegen. Rechts durch die ganze Länge der rechten Ponshälfte hindurch bis zum 4. Ventrikel hin ein voluminöser, unregelmässig rundlicher Tumor, ca. $1^1/_2$ cm im Durchmesser haltend, der die Mitte des Bodens des 4. Ventrikels nach oben emporwölbt. Syphilom.

18. Bernhardt [2]). 4jähriger Knabe. Fall auf den Kopf. In der Folge entwickelt sich allmählich folgender Zustand. Schwankender, mühsamer Gang. Parese des rechten Facialis und der linken Extremitäten. Sprache schlecht articulirt. Lähmung des rechten Abducens. Später trat hinzu: deutliche Parese des linken Rectus internus, so dass der linke Bulbus nicht über die Mittellinie adducirt werden kann. Der gelähmte Facialis zeigt Entartungsreaction. Keine Sensibilitätsstörung. Section: Der Pons vergrössert, besonders seine rechte Hälfte, und mit ihr der mittlere rechte Kleinhirnschenkel. Die Vergrösserung ist hervorgerufen durch einen markweissen Tumor (Gliom), welcher sich nach abwärts auf die rechte Hälfte der Medulla oblongata fortsetzt. Der rechte Abducens platt, dünn, grau, zeigt hochgradige Degeneration. Beide Nervi oculomotorii weiss, markig, von normaler Stärke, zeigen sich auch mikroskopisch gesund.

Wenn Lähmung des in jeder Brückenhälfte gelegenen Centrums für die synergische Seitwärtsbewegung der Bulbi Deviation nach der nicht lädirten Ponshälfte zur Folge hat, so werden auch Fälle vorkommen müssen, wo einseitige Reizung des erwähnten Centrums zur Deviation der Bulbi nach der Seite der Läsion Veranlassung geben wird [3]); ähnlich, wie wir dies oben bei Betrachtung der durch Grosshirnherde hervorgerufenen conjugirten seitlichen Abweichung sahen. Der Lähmung der Bahn, sahen wir dort, folgt Deviation nach der lädirten Hirnhälfte („le malade regarde sa lésion"), Reizung der Bahn dagegen ruft Deviation nach

---

1) Syphilis cérébrale. Paralysie du moteur oculaire externe à droite. Déviation conjuguée. Le Progrès méd. 1880. No. 38. S. 766. Soc. anatom. Séance 27. II. 1880.

2) Berl. Klin. Wochenschrift 1881. No. 10. S. 143.

3) Ebenso wie in dem später zu erwähnenden Thierexperiment Labordc's im Momente der Reizung des Abducenskernes der einen Seite Deviation der Augen nach der betreffenden, gereizten Seite eintrat.

der gesunden Grosshirnseite („le malade regarde ses membres convulsés") hervor. Dennoch ist mir, wenn wir nicht einen complicirten Fall Eisenlohr's [1]), der in Heilung überging, so deuten wollen, kein Fall aus der Literatur bekannt, wo bei einseitigem Brückenherd durch Reizung des Centrums für die Seitwärtsbewegung der Bulbi Deviation der Augen nach der Seite des Brückenherdes beobachtet worden wäre.

Die im Vorhergehenden aufgeführten 18 Fälle sind zwar von ungleichem Werthe, einige derselben beweisen aber mit einem hohen Grade von Sicherheit, die anderen unterstützen zum Mindesten die Annahme, dass der Abducenskern, resp. seine unmittelbare Nachbarschaft das Centrum bildet, von welchem aus der Abducens der betreffenden und der Rectus internus der anderen Seite zum Zwecke der associirten Seitwärtsbewegung der Bulbi innervirt werden. Die genaueste Localisation dieses bereits von Foville (1858) supponirten und in die Nähe des Abducenskernes verlegten Centrums bieten die Fälle von Féréol, Hallopeau, Wernicke, Graux, Beobachtungen, welche es von klinischer Seite äusserst wahrscheinlich machen, dass der Abducenskern selbst, resp. dessen unmittelbare Nachbarschaft Sitz des erwähnten Centrums ist.

In anderen Fällen, wie in dem unsrigen und dem von Eichhorst mitgetheilten, liegt der Brückenherd entfernt vom Facialis-Abducenskern, nach vorne von demselben. Wir müssen, um diese Fälle zu erklären, entweder annehmen, dass das fragliche Centrum nach vorne von dem Abducenskerne liegt, vielleicht zwischen diesem und dem Oculomotoriuskern, oder dass trotz der anatomischen Intaktheit des Abducenskernes dennoch die Funktion desselben par distance gestört war. Oder aber, was am wahrscheinlichsten ist, der Krankheitsherd hat in diesen beiden Fällen zwar das Centrum (den Abducenskern) verschont, aber die Willkürbahn zerstört, welche von der contralateralen Grosshirnrinde durch die Brücke hindurch zum Centrum zieht. Wollen wir uns diese Verhältnisse zunächst einmal schematisch klarlegen, ohne Rücksicht auf das ohnedies noch nicht spruchreife Ergebniss der anatomischen Untersuchungen, so dürfte folgendes Schema tauglich sein, die bisherigen klinischen Beobachtungen zu erklären.

---

1) Ueber acute Bulbär- und Ponsaffectionen. Fall 2. Arch. f. Psychiatr. Bd. IX. 1879. S. 9 ff.

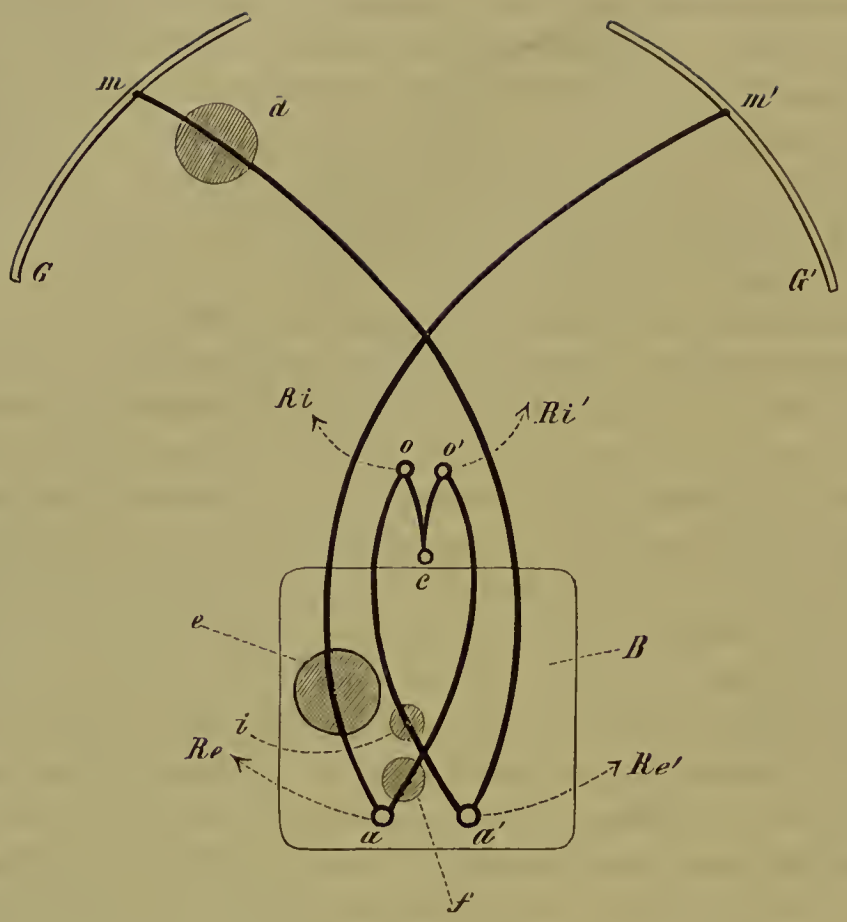

Fig. 6.

Von der Gehirnrinde G, G' geht jederseits eine Willkürbahn m, m' aus, welche den Impuls zur Seitwärtsbewegung der Blicklinie in das Abducens-Centrum a, a' trägt. Die Willkürbahn kreuzt sich in der Mittellinie, wahrscheinlich im vordersten Theil der Brücke. Um die Zeichnung nicht zu compliciren, ist in derselben die Kreuzung weiter vorne gezeichnet[1]). Vom Ab-

1) Man könnte gegen unser Schema einwenden, dass die aus dem Abducenskern hervorgehenden und centralwärts ziehenden Fasern in unmittelbarer Nähe des Abducenskernes der Raphe zustreben und sich hier wenigstens theilweise kreuzen. Wir hätten somit die Willkürbahn ma, m' a' in unserem Schema dicht beim Abducenskern kreuzen lassen sollen. Aber abgesehen davon, dass über diese Kreuzung anatomischerseits noch divergente Meinungen herrschen — vielleicht sind die in der Nähe des Abducenskernes gekreuzten Fasern gerade diejenigen, welche zum Oculomotoriuskern der anderen Seite ziehen — so zwingen uns die bisherigen klinischen Erfahrungen, so besonders unser Fall und der von Eichhorst mitgetheilte, die Kreuzung der Willkürbahn weiter nach vorne zu verlegen.

dueenscentrum *a, a'* entspringt der Nerv. abdueens zum Rectus externus *Re.* Von diesem Centrum a, das gleichzeitig Centrum der synergischen Seitwärtswendung beider Bulbi ist, geht eine Bahn nach vorne, kreuzt die Mittellinie und senkt sich in jenen Antheil des Oculomotoriuskernes *o, o'* ein, der den Rectus internus *Ri* innervirt. Ausserdem ist ein Centrum *c* angegeben, das der Convergenzbewegung beider Bulbi vorsteht. Die Verknüpfung dieses Centrums mit der Grosshirnrinde ist im Schema nicht gezeichnet. B ist die Brücke.

Prüfen wir unser Schema an der Hand der vorausgegangenen Casuistik. Ein Grosshirnherd *d* in der linken Hemisphäre bewirkt der Prévost'schen Regel folgend Lähmung der Willkürbahn m a'. Er setzt das Centrum a' für die Rechtswendung der Blicklinie ausser Funktion. Die Folge hiervon ist entweder Unvermögen die Bulbi ad maximum nach rechts zu wenden oder aber, bei totaler Lähmung, Unvermögen die Bulbi über die Mittellinie hinaus nach rechts zu bewegen, wobei durch den relativ erhöhten antagonistischen Tonus conjugirte Deviation beider Bulbi nach links hin erfolgt, „le malade regarde sa lésion". Wirkt dagegen der Herd *d* reizend, so erfolgt Deviation nach der dem Grosshirnherde entgegengesetzten Seite „le malade regarde ses extremités convulsées ou paralysées".

Prüfen wir ferner an der Hand des Schemas unsern Eingangs mitgetheilten Fall. Der Herd hat in demselben seinen Sitz in e, nach vorne vom Abducenscentrum a in der linken Brückenhälfte. Er trifft die intrapontine Strecke der Willkürbahn m'a. Die Folge davon ist Lähmung des Rectus externus oculi sinistri und des Rectus internus oculi dextri. Gleichzeitig aber sahen wir in unserem Falle den linken Bulbus constant die Mittelstellung einnehmen. Es bestund auch Unvermögen den linken Bulbus nach einwärts zu bewegen. Wir können dies nur so erklären, dass der Herd e an die benachbarte Bahn a'o heranreichte und sie functionsunfähig machte. Später verschwindet die Parese des Rectus internus oc. sinistri, die Bahn a'o wird wieder frei, woraus hervorgeht, dass sie nicht eigentlich zerstört, sondern nur vorübergehend functionsuntüchtig gemacht war. Mit dem Freiwerden der Bahn a'o weicht nun der linke Bulbus nach innen ab, und da der rechte längst nach aussen abgewichen war, so tritt jetzt conjugirte Deviation nach rechts ein (vergl S. 9). Einen ähnlichen Sitz wie

der Herd in unserem Falle hat derselbe in der Eichhorst'schen Beobachtung, und so lässt sich die Erklärung, welche wir eben für unseren Fall gaben, in der gleichen Weise auf den Eichhorst'schen anwenden, wo ja auch der Abducenskern, das Centrum für die synergische Seitwärtswendung der Blicklinie, intakt war.

Ein Brückenherd, welcher das Centrum a oder a' eliminirt, wie dies in den Beobachtungen von Desnos, Féréol, Hallopeau, Wernicke, Graux, Poulin der Fall war, führt zu Lähmung des Rectus externus derselben und des Rectus internus der anderen Seite, zu conjugirter Deviation der Bulbi nach der dem Brückenherde entgegengesetzten Seite.

Im Falle das Centrum a oder a' lädirt wird, muss Degeneration des betreffenden Abducens eintreten (Fall Wernicke, Bernhardt), während in unserm Falle, wo der Herd in *d*, also vor dem Abducenscentrum seinen Sitz hatte, die Degeneration des Nerven natürlich ausblieb.

Wenn in unserm Falle, sowie in dem von Foville, Féréol, Wernicke, Graux beobachteten der eine Rectus internus bei conjugirter Seitwärtsbewegung der Bulbi sich als gelähmt herausstellte, die Convergenzstellung der Augen dagegen, also die synergische Contraction beider Recti interni erhalten war, so hat dies seinen Grund in dem Erhaltensein des Centrums *c*, von welchem beide Recti interni synergisch innervirt werden.

Noch müssen wir des mehrmals (von Féréol, Wernicke, Graux, Poulin) beobachteten differenten Verhaltens der gelähmten Augenmuskeln bei monocularer und binocularer Prüfung gedenken. Während sich der Rectus internus gelähmt erwies, sobald er bei binocularer Untersuchung mit dem gelähmten Externus des anderen Auges synergisch funktioniren sollte, zeigte er sich bei monocularer Prüfung funktionstüchtig. Wir übergehen die oben bereits angeführte sehr unwahrscheinliche Hypothese Féréols und schliessen uns der Erklärung an, welche Wernicke gegeben hat. Nach ihm zeigt der gelähmte Rectus internus bei monocularer Prüfung deshalb eine grössere Beweglichkeit als bei binocularer, weil er in ersterem Falle „zu stärkerer Fixation gezwungen wird".

In der Mehrzahl der Fälle scheint der Abducens der betreffenden Seite in höherem Grade gelähmt gewesen zu sein, als der Internus des anderen Auges. In unserem Falle jedoch war von Anfang an der Rectus internus des rechten Auges stärker

paretisch als der Externus des linken. Je nachdem das Eine oder Andere statt hat, besteht neben der conjugirten seitlichen Deviation noch Strabismus divergens oder convergens. Die gleichsinnige Deviation beider Bulbi fehlt dann, wenn, wie in unserem Falle, der Rectus internus und externus des einen Auges gleichzeitig gelähmt sind. (Vergleiche das S. 65 hierüber Gesagte.)

Es kann indessen auch, und dies ist sehr wichtig, die conjugirte Deviation ganz fehlen und doch bei genauer, eingehender Untersuchung mangelhafte, incomplete Bewegungsfähigkeit beider Augen nach einer Seite zugegen sein. Zwar kenne ich bisher keine derartige Beobachtung, einen Ponsherd betreffend, wohl aber das analoge Verhalten bei Grosshirnherden. Bei der genauen Untersuchung der Augen Hemiplegischer (infolge von Grosshirn-Läsionen) überzeugten wir uns in zahlreichen Fällen, dass die Seitwärtsbewegung der Bulbi nach der gelähmten Körperhälfte schwieriger und nur unvollständig von statten ging, während die Bewegung nach der Seite des Grosshirnherdes, der Prévost'schen Regel folgend, vollständig und leicht ausführbar war. Dennoch bestand in diesen Fällen keine „Déviation conjuguée"; die Parese der conjugirten Seitwärtsbeweger war nicht hinreichend gross, um jene zu erzeugen. (Vergl. S. 33.)

Ein Blick auf das Schema — dessen Richtigkeit wir zunächst im Allgemeinen präjudiciren — lehrt ferner, dass ein Brückenherd einmal auch so gelegen sein kann, dass er nur allein die Bahn a o' oder a' o verletzt, welche das Abducenscentrum mit dem Oculomotoriuskern der andern Seite verknüpft. Gubler's Fall (No. 2 unserer Statistik S. 53) gehört hierher. Es handelt sich in demselben um einen Brückenherd in der linken Ponshälfte, unter dem Boden des IV. Ventrikels mit Strabismus externus des rechten Auges. Der Herd dürfte nach unserem Schema in *f* gelegen haben, die Bahn a o' lädirend.

Wenden wir uns schliesslich zur Frage: Hat auch die anatomische Untersuchung des Faserverlaufes und das Thierexperiment Resultate aufzuweisen, welche die Verbindung des Abducenskernes der einen mit dem Oculomotoriuscentrum der anderen Seite gewährleisten, resp. die Bedeutung des Abducenskernes als eines Centrums für die conjugirte Seitwärtsbewegung der Bulbi bekräftigen?

Wir übergehen die bereits früher kurz namhaft gemachten Versuche von Pourfour du Petit[1]), Serres[2]), Longet[3]), Magendie[4]), Claude Bernard[5]), Schiff[6]), Brown-Séquard[7]), Vulpian[8]), Paris[9]), Levén & Ollivier[10]). Ihre Experimente beziehen sich hauptsächlich auf Durchschneidung eines Brückenarmes (crus cerebelli ad pontem) oder des Bodens des IV. Ventrikels oder des Kleinhirnes.

Die ersten auf unsre Frage abzielenden experimentellen Untersuchungen rühren von Laborde, Duval und Graux her, welche im Laboratorium von Béclard (1877 und in den folgenden Jahren) arbeiteten und ihre Resultate in verschiedenen Aufsätzen publicirten[11]). Ich verzichte auf eine nähere Beschreibung dieser zahlreichen Versuche, welche häufig sehr eingreifende und schwer localisirbare Laesionen setzten[12]). Sie fanden, wenn der Boden des IV. Ventrikels halbseitig verletzt wurde, bald conjugirte Deviation der Augen nach der Seite der Laesion („Déviation par excitation"), bald Deviation nach der entgegengesetzten

1) Nouv. syst. du cerveau. Paris 1839.

2) Journ. de phys. expérim. de Magendie 1823. T. III.

3) Anat. et phys. du système nerveux. Paris 1842.

4) Journ. de phys. expérim. 1874. T. IV. p. 399.

5) Mémoir. de la Soc. de biologie 1849.

6) l. c.

7) Note sur les mouvements rotataires. Journ. de phys. de Brown-Séquard 1860. T. III.

8) Mém. de la soc. de biologie 1861.

9) Journ. de physiol. de Brown-Séquard 1860. T. III. p. 717.

10) Arch. gén. de méd. 1862. T. II. Ein ausführlicher Bericht über die eben genannten Arbeiten findet sich bei Prévost l. c. S. 130 ff.

11) Laborde, Soc. de biolog. 18. Nov. 1877.

Laborde, Duval et Graux, Mém. Soc. Biol. 1877.

Laborde et Duval, Rech. sur quelques points de physiol. du bulbe rachidien. Gaz. des hôp. 1877. 145.

Dieselben, Journ. de l'anat. et de la physiol. 1880. Jan.

Graux, l. c. S. 110—131.

12) Die Experimentatoren drangen durch die Membrana obturatoria zwischen Atlas und Hinterhaupt ein. Sie beobachteten in verschiedenen Fällen nicht allein conjugirte Deviation der Augen nach einer Seite, sondern auch nicht conjugirte Deviation, d. h. Schielen eines Auges. Zahlreiche Versuche scheinen mir ob des nicht genügend localisirten Sitzes der Läsion nicht verwerthbar.

Seite („Déviation par paralysie"). Wichtig für die uns hier interessirende Frage sind besonders die Experimente, in welchen der Abducenskern von der Laesion betroffen wurde. In diesen Fällen trat conjugirte Deviation nach der der Laesion entgegengesetzten Seite ein, oder die Deviation erfolgte unmittelbar nach der Durchschneidung in Folge von Irritation nach der Seite der Laesion, um sich alsbald darauf in Folge Paralyse nach der anderen, d. h. nach der nicht lädirten Seite zu richten (Exp. IV, V, VI bei Graux l. c.). Laborde fand, dass, wenn die halbseitige Verletzung der Rautengrube nur in die Nachbarschaft des Abducenskernes gedrungen war, Deviation nach der Seite der Verletzung eintrat (Reizerscheinung), dass dagegen, wenn der Kern selbst zerstört war, die Deviation nach der entgegengesetzten Seite erfolgte (Lähmung des Abducenskernes, des Centrums für die Seitwärtsbewegung der Bulbi). Conjugirte Ablenkung der Augen (und des Kopfes) nach der Seite der Laesion konnte Laborde auch durch elektrische Reizung des betreffenden Abducenskernes erzielen. Vulpian (l. c.) hatte früher eine gekreuzte Verbindung zwischen Abducenskern der einen und Oculomotoriuskern der anderen Seite in Abrede gestellt, da seine medianen Längsschnitte durch das verlängerte Mark bei Hunden die Augenbewegungen ungestört liessen. Laborde weist aber nun nach, dass die Kreuzung sich oberhalb des Bodens der Rautengrube, fast in der Höhe des hinteren Zweihügels befindet, bis wohin die Schnitte Vulpian's nicht gereicht hatten [1]).

Was nun die anatomische Prüfung der durch klinische und physiologische Beobachtungen postulirten Faserverbindung zwischen Abducenskern der einen und Oculomotoriuskern der anderen Seite anlangt, so liegen auch hierüber aus früherer und besonders aus neuester Zeit Resultate vor. Dieselben scheinen mir zwar den stringenten Beweis für die gekreuzte Verbindung zwischen Abducens- und Oculomotoriuskern noch nicht geliefert zu haben, immerhin verdienen sie unsere volle Aufmerksamkeit. Vulpian und Philippeaux [2]) in ihren Untersuchungen über den

---

1) Hofmann-Schwalbe's Jahresber. f. Anatom. u. Physiol. Bd. VII. 3. Abth. 1879. S. 101.

2) Note sur quelques points de l'anatomie du bulbe rachidien et de la protubérance. Soc. de biolog. 1858. T. V. cit. nach Graux l. c. S. 86.

Ursprung des III. und IV. Paares geben an, dass von dem Kern des Oculomotorius hintere Wurzelfasern entspringen, welche nach hinten ziehend dem Boden des IV. Ventrikels zustreben. Auch bei Stilling[1]) findet sich (Tab. XIII, XXI und XXII) ein Faserzug angedeutet, welcher von dem Kerne des Oculomotorius ausgeht und dicht unter dem Boden des IV. Ventrikels nach hinten zieht. Schröder van der Kolk[2]), Féréol (l. c.) sehen in diesem von Stilling gefundenen Faserzug eine Verbindung zwischen Oculomotoriuskern der einen und Abducenskern der anderen Seite.

Eine präcisere Fassung erhält die Frage nach der eventuellen Verbindung zwischen Abducens- und Oculomotoriuskern in den Untersuchungen von Meynert und Huguénin. „Meynert glaubt für die Verbindung des oberen Vierhügels mit dem Kern des Abducens den von Gudden gefundenen Fasciculus peduncuti transversus in Anspruch nehmen zu können, ein dünnes, vom oberen Vierhügel abhängiges in den Pedunculus eingehendes sehr constantes Bündel“[3]). Ausführlicher handelt Huguénin[4]) von dieser Verbindung. Er sagt: „Ueber die Verbindung des Abducens mit den oben liegenden Opticuscentren liegen freilich gar keine Angaben vor, und in Bezug auf die Verbindung mit dem Kern des Oculomotorius und Trochlearis weiss ich nur anzugeben, dass ich in der Raphe auf horizontalen Schnitten habe Fasern verlaufen gesehen, welche in gekreuzter Weise den obersten Theil des Abducenskernes mit dem Oculomotoriuskern zu verbinden schienen“. Ferner: „Fasern, welche vom Abducenskern in gekreuzter Richtung nach oben laufen, haben wir erwähnt; was an ihnen nicht feststeht, ist der Endigungspunkt; ob Oculomotoriuskern, ob Vierhügel konnte nicht entschieden werden“.

Später (1878) beschäftigten sich Graux und M. Duval[5])

---

1) Disquisitiones de structura protuberantiae sive pontis Varoli. Jenae 1846.

2) Bau und Funkt. der Medull. oblong. u. spinal. Uebers. von Thiele Braunschweig 1859.

3) Wörtlich cit. nach Huguénin, Allg. Path. d. Krankh. des Nervensystems. Th. I. 1873. S. 172.

4) l. c. S. 170.

5) G. Graux l. c. S. 96 ff.

mit der Verfolgung der supponirten Verbindungsbahn zwischen Abducens- und Oculomotoriuskern. Sie sahen am Katzenhirn von der vorderen Partie des Kernes des sechsten Nervenpaares einen Faserzug ausgehen, parallel der Raphe nach vorne ziehen, sich in der Höhe des Oculomotoriuskernes kreuzen, um an dessen innerer Seite den Wurzelbündeln dieses Nerven beizutreten. Eine Verbindung mit dem Oculomotoriuskern selbst konnten sie nicht constatiren. Endlich studirte Duval[1]) (1879) diese Verbindung beim Menschen. Er constatirte, dass der vom Abducenskern der einen Seite ausgehende nach vorne ziehende Faserzug direkt in den Oculomotoriuskern der anderen Seite eintritt. Soweit die bisherigen anatomischen Untersuchungen über diesen Gegenstand, die der Bestätigung noch dringend bedürfen.

Werfen wir schliesslich noch einen Blick auf einige andere in unserem Eingangs mitgetheilten Falle vorhandene Symptome. Es bildet diese Betrachtung die Epikrise desselben.

Vor allem erscheint das Verhalten der Pupillen bemerkenswerth. Abgesehen davon, dass sie, wie so oft bei Ponslaesionen, erheblich verengt waren, zeigten sie in ihrer Reaction diejenige Eigenthümlichkeit, welche, unter dem Namen der spinalen Myosis bekannt, besonders bei Tabetikern nicht selten anzutreffen ist. Die Pupillen reagirten nicht auf Lichteinfall, wohl aber bei der Convergenzstellung der Augenaxen. Die Myosis in unserem Falle kann allenfalls auf Reizung des benachbarten Oculomotoriuscentrums für den Sphincter iridis bezogen werden, wenn sie nicht ein paralytisches Symptom ist und auf Lähmung jener dilatirenden Fasern beruht, welche von oben her, von dem im Vierhügel gelegenen Dilatationscentrum (Knoll, Adamük) durch die Brücke nach dem Rückenmarke zu verlaufen, um in den Bahnen des 7. Hals- bis 2. Brustnerven in den Sympathicus überzutreten.

Die aufgehobene Reaction der Pupillen auf Lichteinfall bei Erhaltensein des Sehvermögens beweist, dass die Verbindung zwischen Opticus und Oculomotoriuscentrum durch den Erweichungsprozess, welcher freilich nicht bis an die Vierhügel heranreichte, in Mitleidenschaft gezogen war, während die Verbindung

1) Relations de la sixième et de la troisième paire des nerfs crâniens. Soc. de biol. 1879. 30. Nov. Gaz. des hôp. 1879. p. 1115.

zwischen dem Centrum der Convergenzbewegung und dem Sphincter iridis wohl erhalten war.

Von den übrigen Symptomen unseres Eingangs mitgetheilten Falles seien nur einige wenige hervorgehoben.

Es bestund Hemiplegie der Extremitäten und des Facialis der gleichen Seite. Sämmtliche Facialisäste waren an der Lähmung betheiliget. So verhält es sich in der Mehrzahl der Pondherde. Die Hauptausdehnung des Krankheitsherdes fällt in unserem Falle in die Mitte der Brücke. Wir müssen annehmen, dass in dieser Höhe die noch nicht gekreuzte Facialisbahn von der Laesion betroffen wurde. Alternirende Lähmung, d. h. Lähmung des Facialis auf der Seite des Brückenherdes und der Extremitäten auf der entgegengesetzten Seite wird vorzugsweise bei Herden im hintersten Abschnitt der Brücke beobachtet. In manchen dieser Fälle handelt es sich um Laesionen des Facialis nach seinem Austritte aus dem Facialiskern, also um eine zwar intrapontine, aber periphere Facialislähmung. Die elektrische Untersuchung ist in solchen Fällen von hoher diagnostischer Bedeutung. Dennoch hat man alternirende Lähmung auch bei Laesionen in der Mitte der Brücke, nach vorne von dem Facialiskern und entfernt von diesem beobachtet.

Der Ort der Facialiskreuzung im Pons ist anatomisch noch nicht erwiesen, wenn auch feststeht, dass ein Theil der Facialisfasern bereits in der Höhe der Eintrittsstelle des Facialis in der Raphe der Rautengrube sich kreuzt, ohne vorher mit einem Nervenkern in Verbindung getreten zu sein.

Wir konnten in unserm Falle den Mangel jeder, auch der geringsten Sensibilitätsstörung der gelähmten, sowie der gesunden Körperhälfte constatiren. Es ist dies um so auffallender, als wir auf dem Durchschnitt durch die grösste Ausdehnung des Erweichungsherdes (vergl. Fig. 3) den ganzen linksseitigen Pyramidenstrang destruirt finden. Dem entsprach die complete motorische Lähmung, während die sensible fehlte. Dass auch von Seite des Trigeminus weder sensible noch motorische Störungen vorlagen, erklärt sich einfach daraus, dass die Erweichung weder die aufsteigende, noch absteigende, noch auch die in der Raphe gekreuzte Quintuswurzel erreichte.

Was die in unserem Falle vorhandene Anarthrie der Sprache (Stammeln, Bradylalie) angeht, so könnte man geneigt

sein, dieselbe für die Existenz eines basalen pontinen Lautcentrums, d. h. eines Centrums für die Coordination der Lautbewegungen verwerthen zu wollen. Dies um so mehr, als die für die Articulation und sprachliche Coordination zweifellos wichtigen Nervenapparate der Medulla, die Kerne der Hypoglossus, der Vagoaccessorii, des Facialis in unserem Falle intakt waren. Aber es giebt keine für Ponsherde irgendwie charakteristische Form der Dysarthrie. Wir finden ganz die gleiche Anarthrie bei Laesionen der inneren Kapsel und der motorischen Stammganglien der Hemisphären. Wir können die Anarthrie unseres Falles nicht anders deuten, als dass die centrifugale Willkürbahn, welche von dem corticalen Sprachcentrum nach den coordinatorischen Apparaten der Rautengrube verläuft, in der Brücke lädirt resp. zerstört war. Es ist für die basale Anarthrie in unserem Falle vielleicht von grosser Bedeutung, dass die Laesion in der linken Brückenhälfte ihren Sitz hatte; denn durch diese verläuft der von der bevorzugten linken Hemisphäre herabziehende Hauptstrom centrifugaler Erregung beim Sprechen. Die Dysarthrie bei totaler Zerstörung dieser linksseitig verlaufenden Willkürbahn hängt möglicherweise davon ab, dass nunmehr der von der rechten Hemisphäre herablaufende Nebenstrom allein noch dem Willen zu Gebote steht und, weil ungeübt, den Coordinationsapparat in der Medulla fehlerhaft erregt. Doch wollen wir hier auf diese Verhältnisse nicht weiter eingehen.

Der Kopf des Kranken war in den ersten Tagen der Beobachtung entsprechend der Deviation der Bulbi anhaltend nach der gelähmten Körperhälfte gewandt, nach rechts rotirt und schwach gebeugt. Ich habe im Vorausgehenden die Thatsache der mit der Augenablenkung stets gleichsinnigen Drehung des Kopfes wiederholt betont, ohne mich auf eine Erklärung dieser Erscheinung einzulassen. Auch hier will ich nicht weiter als mit folgenden Bemerkungen darauf eingehen. Von der corticalen Willkürzone jeder Hemisphäre (vergl. die oben angeführten Versuchsresultate Hitzigs, Ferriers) geht eine Bahn aus, welche, soweit nach klinischen Erfahrungen vermuthet werden darf, im vorderen Theil der Brücke sich kreuzend, zum Accessoriuskern und den motorischen Nervenkernen der obersten Halsnerven zieht und die Rotatoren und Beuger des Kopfes bezw. Halses innervirt.

Lähmung des Hemisphärenabschnittes dieser Bahn hat, der Prévost'schen Regel folgend, Deviation des Kopfes nach der Seite der Laesion zur Folge, intrahemisphärische halbseitige Reizung bedingt Rotation des Kopfes nach der der Läsion entgegengesetzten Seite, auf welcher die Extremitäten gleichzeitig meist convulsivisch thätig sind. So verhält es sich, wie mir Beobachtungen lehren, auch in jenen epileptischen Anfällen, welche mit halbseitigen Convulsionen (clonisch-tonischen Krämpfen) einsetzen. Kopf und Augen sind in diesen Fällen nach der convulsivischen Körperhälfte gerichtet. Ich hebe dies der entgegengesetzt lautenden, meines Erachtens irrigen Angabe Landouzys[1]) gegenüber speciell hervor. Dagegen hat die intrapontine Lähmung der genannten Willkürbahn, weil sie dieselbe nach ihrer Kreuzung trifft, Deviation des Kopfes nach der dem Herde gegenüberliegenden Seite zur Folge. Und es ist zu erwarten, dass intrapontine Reizung Rotation des Kopfes nach der Seite der Laesion herbeiführen wird. Ich würde in einem Falle, wo während des Bestehens halbseitiger Convulsionen Kopf und Augen nach der nicht convulsivischen Seite krampfhaft deviiren, die Diagnose auf den Sitz der Reizursache in der Brücke stellen.

Mit wenigen Worten möchte ich noch der terminalen anatomisch wie symptomatisch ächt croupösen Pneumonie gedenken. Dass eine solche bei Cerebral- und insbesonders auch bei Ponserkrankungen hin und wieder zur Beobachtung kommt, darf als bekannt vorausgesetzt werden. Mit unsrer gegenwärtigen Auffassung von dem Wesen der epidemischen croupösen Pneumonie scheint diese Thatsache schwer vereinbar zu sein. Sie ist es nicht. Wir sehen darin nur einen neuen Beweis dafür, dass eine und dieselbe anatomische Entzündungsform der Lunge durch verschiedene Ursachen hervorgerufen werden kann.

Von nicht geringerem Interesse sind die hämorrhagischen Herde, welche sich in der einen Lunge zu mehreren vorfanden. Sie erinnerten mich an die von Französischen Autoren beschriebenen „noyaux apoplectiformes" als Folgeerscheinungen

---

1) L. Landouzy, De la déviation conjuguée des yeux et de la rotation de la tête par excitation ou paralysie des 6. et 11. paires. Progrès méd. 1879. No. 36—49.

cerebraler Laesionen. Die hämorrhagischen Herde hatten in unserem Falle nichts mit „Infarcten“ zu thun. Sie sassen inmitten des lufthaltigen Lungenparenchyms, waren nicht fest, derb, trocken und von gleichmässig schwarzer Farbe wie Infarcte, sondern heller roth, succulent, nicht scharf umschrieben; auch schienen sie den Luftgehalt nicht völlig verdrängt zu haben. Rechnen wir diese Blutungen zur Gruppe der bei Hirnlaesionen vorkommenden „vasomotorischen“ oder „vasotrophischen“ Phänomene — dass sie Blutungen per diapedesim darstellen, unterliegt keinem Zweifel —, so ist damit selbstverständlich noch lange nicht ihre Aetiologie aufgedeckt. Ebensowenig ist gesagt, wenn wir an die „neuroparalytische Hyperämie“ als Vorläufer der Blutungen, oder an das Analogon der lobulären Vagus-Pneumonien appelliren. Gegen die Annahme einer lobulären Aspirations- oder Fremdkörper-Pneumonie spricht das ganze Aussehen und besonders der mikroskopische Charakter der Herde. Auf die bei Cerebralhämorrhagien und anderweitigen Hirnlaesionen hin und wieder erscheinenden „Lungenapoplexien“ haben bereits viele Autoren aufmerksam gemacht. Die ersten Angaben über diesen Gegenstand rühren meines Wissens von Brown-Séquard [1]) her, der bei experimentellen Läsionen der Brücke und Grosshirnschenkel von Meerschweinchen und Hunden Blutungen in den Lungen und Bronchien der der Läsion entgegengesetzten Seite auftreten sah. 1871 veröffentlichte Fleischmann [2]) 4 Fälle von Hirntuberkeln bei Kindern, in deren Leichen frische Ecchymosen in der Lungenpleura, im Herzbeutel, in der Nierensubstanz (Rinde) angetroffen wurden. Nothnagel [3]) sah bei Kaninchen auf Reizung gewisser Partien der Hirnrinde regelmässig Blutungen in den Lungen auftreten. Ebstein [4]) fand nach experimenteller Verletzung der Substanz der vorderen Vierhügel im Verlaufe weniger Tage Blutungen in der Schleimhaut des Magens vor. Die gleiche Erscheinung beobachtete Schiff nach halbseitiger Durchschneidung der Medulla oblongata. Auch in dem oben citirten Falle Eichhorst's von Ponserweichung fanden sich zahlreiche Hämorrhagien in der Magen-

1) Compt. rend. de la soc. de biolog. 1870. T. II, 1873. T. III.
2) Jahrb. f. Kinderheilk. 1871. S. 283.
3) Centralbl. 1874. 14.
4) Arch. f. exper. Pathol. 1874. Bd. 2. S. 183.

schleimhaut vor. Während ich auf die in den Leichen diverser Krankheiten so häufig anzutreffenden Ecchymosen der Pleura, der Magenschleimhaut kein besonderes Gewicht rücksichtlich ihrer Coincidenz mit Hirnhämorrhagien legen möchte, verdienen die unter den genannten Verhältnissen auftretenden Blutungen ins Lungenparenchym ein grösseres Interesse, da ihr causaler Zusammenhang mit der Hirnhämorrhagie zum Mindesten sehr wahrscheinlich ist. Auf derartige hämorrhagische Herde und ihren Sitz in den Lungen von Apoplectikern ist die Aufmerksamkeit der Beobachter, wie die Mittheilungen von Ollivier [1]), Jehn [2]), Barétry [3]), Hughlings-Jackson [4]) beweisen, wiederholt gelenkt worden. Ein näheres Eingehen auf diesen Gegenstand liegt nicht im Plane dieser Arbeit.

An den im Vorhergehenden ausführlich geschilderten Fall von Pons-Erkrankung reihe ich in Kürze einige andre der auf der medicinischen Abtheilung des Kölner Bürgerhospitales in den letzten $1^1/_2$ Jahren beobachteten Fälle an.

2. Fall. Der am 13. XII. 1879 aufgenommene Tagelöhner F. N., 45 Jahre alt, ist am 9. XII. Abends nach reichlichem Branntweingenuss plötzlich, ohne Krämpfe, bewusstlos zusammengesunken und seitdem ohne Besinnung geblieben. Sofort nach dem Insulte bemerkten die Angehörigen, dass der linke Arm des Kranken am Körper schlaff und bewegungslos herabhing und auf der Bettdecke absolut unbeweglich liegen blieb, während der rechte Arm sowie die beiden Unterextremitäten wie im Schlafe bewegt wurden. Ferner fiel auf, dass die rechte Backe beim Athmen (exspiratorisch) gebläht wurde. Ohrenfluss, Gehörsstörungen, Symptome von Lues, Schädeltraumen, Kopfweh, Schwindelanfälle haben, wie die spätere Anamnese ergab, niemals bestanden.

Stat. praes. am 13. XII. 1879. Das Sensorium des kräftig gebauten Mannes ist benommen. Die Respiration schnarchend, aber regelmässig; 22

---

1) De l'apoplexie pulmonaire unilatérale dans ses rapports avec l'hémorrhagie cérébrale. Arch. génér. Août 1873 u. Gaz. méd. 1873. S. 413.

2) Centralbl. f. d. med. Wiss. 1874. No. 22.

3) Gaz. méd. 1873. S. 415.

4) Pulmonary apoplexies in cases of cerebral apoplexy. Brit. med. Journ. 1873.

Athemzüge in 1'. Puls etwas beschleunigt (96 in 1'), gross, weich, voll, rhythmisch und äqual. Die Körpertemperatur ist nicht erhöht (37,6°). Urin geht unwillkürlich ab. Schlingvermögen intakt.

Die Untersuchung der Lungen, des Herzens und Abdomens ergiebt ein negatives Resultat.

Das linke obere Augenlid erscheint länger, glatter und bedeckt einen umfänglicheren Theil der zugehörigen Hornhaut als das rechte. Zwar ist es nicht unbeweglich, doch geschehen seine Bewegungen langsamer und unvollständiger als die des rechten oberen Augenlides (Ptosis sinistra). Die Pupillen sind von gleicher Weite, deutlich verengt, reagiren prompt auf Lichteinfall. Die Conjunctiven sind nicht injicirt, die Bulbi nicht hervorgetrieben, zeigen sich nach allen Richtungen frei beweglich, sobald man den halbcomatösen Kranken durch kräftiges Anrufen veranlasst, bald hierhin bald dorthin zu sehen. Kein Strabismus. Der rechte Nasenflügel ist etwas eingesunken, die rechte Nasolabialfurche verstrichen, der rechte Mundwinkel steht tiefer, die rechte Backe wird exspiratorisch stärker gebläht. Die rechte untere Gesichtshälfte bleibt bei den mimischen Bewegungen des Gesichtes auffallend gegen die linke zurück. Ob auch der Mm. frontalis, orbicularis, corrugator sinister an der Lähmung participirt, kann bei dem gegenwärtigen Zustande des Sensoriums nicht erschlossen werden. Die Stirnfalten beiderseits gleich stark. Keine Kaumuskelstarre. Die rechte Hälfte des Pallatum molle steht tiefer als die linke, während die Spitze der Uvula eher etwas nach links gerichtet ist. Die auf wiederholtes energisches Geheiss hervorgestreckte Zunge deviirt entschieden nach rechts.

Das Wenige, was P. sprachlich hervorbringt, ist ein unverständliches Lallen.

Den rechten Arm und beide Unterextremitäten vermag P. langsam willkürlich zu bewegen. Passiv emporgehoben bleiben die genannten Glieder eine kurze Zeit in der Luft stehen. Dagegen ist der linke Arm total gelähmt. Vom Untersucher emporgehoben und losgelassen, fällt er leblos auf das Bett zurück. Händedruck rechterseits kräftig, links = 0. (Paralyse der linken Oberextremität.)

Kneifen und Stechen wird überall am Körper, das Gesicht mit eingeschlossen, gleichstark gefühlt, ruft Abwehrbewegungen und Schmerzäusserung hervor. An den Abwehrbewegungen betheiligen sich beide Unterextremitäten in vollkommen gleichstarker Weise.

Der weitere Verlauf dürfte am besten aus folgenden das Wichtigste enthaltenden Auszügen aus dem Krankenjournal erhellen.

14. XII. Stat. idem. Das Sensorium freier, aber noch immer schwer benommen. Kein Fieber. Keine Schlingbeschwerde. Urin und Faeces gehen unwillkürlich ab. Der aufgefangene Urin ist frei von Eiweiss und Zucker. Ord.: Eisblase, Jodkalium.

16. XII. Das Sensorium ist fast völlig frei. Die Sprache ist wiedergekehrt, aber schlecht articulirt (Anarthrie). Amnestische Aphasie besteht

nieht; P. kennt und nennt alle Dinge mit dem riehtigen Namen. Ptosis sinistra wie früher. Während die willkürliehe Innervation der von den unteren Faeialisästen versorgten Muskeln der rechten Gesiehtshälfte eine sehr unvollständige ist, was sich beim Pfeifen, Laehen etc. besonders deutlieh präsentirt, überzeugt man sieh, dass die oberen Facialiszweige völlig intakt sind. Der Augensehluss, das Heben, Senken und Runzeln der Stirne gesehehen beiderseits in gleiehstarker Weise.

In dem linken Arm hat P. mehr Kraft und Beweglichkeit gewonnen. Er kann denselben bereits $^1/_2{}'$ von der Bettdeeke erheben, aueh der Händedruek linkerseits ist stärker geworden. Indess besteht noeh ein hoher Grad von Hemiplegie dieser Extremität. In der Kraft und Bewegungsfreiheit der Unterextremitäten ist kein Unterschied zwischen R und L zu eonstatiren.

Die Sensibilität beider Gesiehtshälften, der Ober- und Unterextremitäten erweist sich bei der sorgsamsten Prüfung durehaus intakt.

Die Augenbewegungen normal. Die Grenzen des Gesiehtsfeldes unterseheiden sieh in niehts von der Norm, vor allem keine Hemianopsie. Keine Dipoplie. Der Augenhintergrund beider Bulbi ist völlig unverändert. Der Refraetionszustand beider Augen ist der der Emmetropie. S beiderseits = 1. Ord.: Jodkali.

2. Jan. 1880. Der Kranke ist ausser Bett. Sensorium völlig frei. Die Schwäche und Bewegungsbesehränkung des linken Armes ist bis auf einen geringen Rest versehwunden. Weniger ausgesproehen ist die Besserung in der Parese der unteren Faeialisäste reehterseits, sowie in der linksseitigen Ptosis. Der intelligente Kranke stellt mit Bestimmtheit in Abrede, dass in der Zeit vor dem Schlaganfalle ein Herabhängen des linken „Augendeekels" bestanden habe. Ebenso will P. früher nie Kopfsehmerzen, Sehwindel empfunden haben. Für Lues liegt nieht der geringste Verdaehtsgrund vor.

10. I. 80. P. verlangt seine Entlassung. Die grobe Kraft des linken Armes steht kaum mehr hinter der des reehten zurüek. Die Parese der unteren Faeialisäste reehterseits eben noeh erkennbar. Die linksseitige Ptosis weit geringer, aber immerhin noch deutlieh.

25. I. 80. Der Mann stellt sieh wieder im Hospitale vor. Er hat bald naeh der Entlassung seine Arbeit ohne Nachtheil für seine Gesundheit wieder aufgenommen. Als einziges Residuum aller früheren Krankheitssymptome ist eine geringfügige Ptosis sinistra noch erkennbar.

Was die diagnostisehe Beurtheilung dieses Falles anlangt, so hat dieselbe ihre besonderen Sehwierigkeiten. Als wiehtigste Erscheinung tritt uns die alternirende Lähmung (Lähmung des reehten Faeialis und des linken Armes) entgegen. Weehselständige Lähmungen des Gesiehtes und der Extremitäten gelten als vorzüglichstes Merkmal für Ponsherde im hinteren Theil der Brücke. Indess werden auch bei extraeerebralen basalen Affektionen (Tumoren) in der Gegend der Brüeke und des Faeialis gekreuzte Para-

lysen beobachtet, nämlich dann, wenn der basale Tumor den Facialisstamm trifft und gleichzeitig die betreffende Brückenhälfte lädirt (comprimirt). An einen derartigen basalen Proeess ist im vorliegenden Falle nicht zu denken. Die Brachial-Monoplegie, die Lähmung nur allein der respiratorischen Aeste des Facialis, die isolirte Lähmung eines Oculomotoriusastes (Ptosis), und zwar auf der der Brachialmonoplegie entgegengesetzten Seite, lassen den Gedanken an einen Proeess an der Schädelbasis in der Gegend der Brücke und des Facialisstammes nicht aufkommen. Zudem würde die Annahme eines basalen Proeesses als Ursache der Hemiplegia alternans die Existenz einer die Brücke comprimirenden Ursache erheischen, also eines soliden Tumors, womit das plötzliche Auftreten der Lähmung in Form eines peracuten apoplectischen Anfalles ohne Prodromi in keiner Weise vereinbar ist.

Wir dürfen uns nicht verhehlen, dass auch die von uns in erster Linie gestellte Annahme eines intrapontinen Krankheitsherdes (Blutung) mancherlei Einwürfen zu begegnen hat. Das hervorstechendste Symptom, die alternirende Lähmung spricht zwar für einen solchen Herd. Aber andrerseits ist der monoplegische Charakter der Extremitätenlähmung nicht so leicht damit vereinbar. Der supponirte Herd in der rechten Brückenhälfte müsste geradezu nur allein die Bahn für die linke Oberextremität getroffen haben. Wenn es auch wahrscheinlich ist, dass im Pyramidenstrang der Brücke die Fasern je für die Ober- und die Unterextremität gruppirt verlaufen, also auch je nach Sitz und Ausdehnung des Herdes isolirt für sich getroffen werden können, so bildet doch das Symptom der unvollständigen, d. h. monoplegischen alternirenden Lähmung bei Brückenaffektionen die Ausnahme. Indess hat man bei Tumoren der Brücke ein successives Befallenwerden der Extremitäten einer Seite (zuerst Lähmung des Armes, später des Beines oder umgekehrt) beobachtet. Petrina[1]), Duchek[2]), Lavéran[3]) haben solche Fälle beschrieben, und was Tumoren in dieser Hinsicht vermögen, darf für acute Proeesse (Blutungen) nicht negirt werden. Nothnagel drückt sich in dieser Beziehung

1) Prag. Viertelj.-Schr. 1877. 133. 134.

2) Wien. med. Jahrb. 1865. Bd. 21 u. Jahrb. d. Ges. d. Aerzte in Wien. 1865. I.

3) Réc. de mém. de méd. milit. 1870. Janv.

gewiss richtig aus, wenn er bei Besprechung des Symptomes der Hemiplegia alternans sagt, dass eine ausschliessliche Betheiligung des Armes oder des Beines bis jetzt, so gut dieselbe theoretisch als denkbar bezeichnet werden müsste, bei stationären Ausfallsherden der Brücke nicht constatirt worden sei. Nur bei beginnenden Pons-Tumoren hat man, wie die genannten Fälle lehren, successive Lähmung des Armes und Beines, resp. überwiegende Lähmung der einen Extremität (Lavéran) beobachtet.

Weit schwieriger als die Brachialmonoplegie ist mit dem pontinen Sitz des Herdes in unserem Falle der Umstand vereinbar, dass nicht sämmtliche Facialiszweige — wie gewöhnlich bei Brückenherden — gelähmt waren, sondern nur die Mundäste dieses Nerven, also ebenso wie dies bei den gemeinen Blutungen in die motorischen Centralganglien (incl. capsula interna) der Fall ist. Wir müssen annehmen, dass sämmtliche Facialiszweige, die sogenannten „respiratorischen" sowohl als die Mund-Augen-Aeste gesammelt in der Brücke verlaufen, wo sie einen jedenfalls schwachen Faserzug darstellen, der durch Ponsherde entweder in seiner Totalität lädirt oder nicht lädirt wird. Partielle pontine Läsionen dieses schwachen Faserzuges sind unwahrscheinlich. Freilich wissen wir anatomisch über den Ort, wo sich die vermuthlich getrennt aus dem Grosshirn entspringenden beiden Faserzüge des Facialis (Mund-, Stirn- und Augenzweige) vereinigen, so gut wie nichts. Mögen aber auch beide Bahnen in der Brücke anfänglich noch getheilt verlaufen, so ist es doch höchst wahrscheinlich, dass sie nach ihrer Kreuzung in der Brücke gesammelt sind. Und gerade die gekreuzte Facialisbahn müssen wir in unserem Falle als lädirt annehmen, der Hemiplegia alternans entsprechend.

Ausnahmen von der Regel, dass bei Ponsherden sämmtliche Facialiszweige einer Seite gelähmt zu sein pflegen, sind mir aus der Literatur nicht gegenwärtig. Doch scheinen sie zu existiren. Denn Nothnagel[1]) hebt hervor, dass bei Herden im oberen Theil der Brücke das Verhalten der Facialislähmung nicht von dem bei Grosshirnläsionen gewöhnlichen abweicht — also Intaktheit der Stirn und Augenäste des Nerven — und S. 551 bemerkt er: „gewöhnlich ist bei Ponsherden der ganze Facialis, auch in seinen oberen Zweigen, gelähmt". Wir müssen also diese ganze

1) l. c. S. 134.

Frage vor der Hand als eine offene bezeichnen; bei dem gegenwärtigen Stande unseres Wissens kann aus der isolirten Lähmung der Mundäste des Facialis kein zwingender Einwand gegen die Annahme des pontinen Sitzes der Läsion erhoben werden.

Aber noch eine andere Schwierigkeit erhebt sich, und jede neue, auch wenn sie mit unserer Diagnose eines Brückenherdes versöhnt werden kann, vermindert den Grad der Wahrscheinlichkeit derselben in bekannten Verhältnissen. Wie ist die linksseitige Ptosis mit der Annahme einer rechtshälftigen Brückenläsion zu vereinbaren? Weist uns die Hemiplegia alternans auf den Sitz der Läsion im hinteren (bulbären) Abschnitt der Brücke hin, so fordert andrerseits die Ptosis sowohl als auch die Beschränkung der Facialparalyse auf die Mundäste dieses Nerven dazu auf, den Herd nach dem vorderen Theil der Brücke zu verlegen. Jedoch zwingt uns die Hemiplegia alternans nicht zur Annahme eines Herdes in der hinteren Brückenregion, denn es sind Fälle wie der von Petrina bekannt, wo alternirende Lähmung beim Sitz des Tumor in der vorderen Brückengegend beobachtet wurde. Anatomisch ist uns, wie oben bereits hervorgehoben, über den Ort der Facialiskreuzung in der Brücke nichts bekannt, und es ist möglich, dass in dieser Hinsicht Varietäten vorkommen. Auch ist Ptosis eines Augenlides, d. h. isolirte Lähmung des für den Levator palpebrae superioris bestimmten Oculomotorius-Antheiles, wiederholt bei Brückenherden, und zwar solchen sowohl im vorderen wie im hinteren Theile des Pons angetroffen worden. Petrina, Duchek, Martin, Rosenthal berichten über solche Fälle. Aber in allen diesen Fällen fand sich die Ptosis auf der Seite des Brückenherdes vor. Eine Erklärung dieses Symptomes bei Ponsherden vermag ich nicht zu geben, ebensowenig als Nothnagel (l. c. S. 140), und noch weniger wäre ich im Stande, für die mit dem supponirten Brückenherde gekreuzte Ptosis unseres Falles eine befriedigende Erklärung aufzustellen.

Trotz aller angeführten Schwierigkeiten und Einwürfe, welche wir gegen unsere Localdiagnose zu machen uns genöthigt sahen, halten wir dieselbe für die wahrscheinlichste. Freilich, wenn es bei der Diagnose von Hirnkrankheiten nur darauf ankäme, die einzelnen Lähmungssymptome zu localisiren, nicht das gesammte Krankheitsbild auf Grund klinisch-anatomischer Erfahrungen zu erklären, so würden sich die genannten Schwierigkeiten unserer

Diagnose leicht besiegen lassen mit der Annahme, dass es sich um multiple Herde etwa in der Rinde beider Hemisphären oder um meningeale Blutungen mit Läsion der darunter liegenden Hirnrinde gehandelt habe. Wir würden dann in der Rinde der rechten Hemisphäre eine Läsion (Blutung, Embolie) annehmen, welche 1. das Centrum 12 Ferrier's, das Willenscentrum für den Levator palpebrae superioris betraf, 2. dessen unmittelbare Nachbarschaft, die Centren 2—6 Ferrier's, welche die diversen Bewegungen der Oberextremität beherrschen. Auf diese Weise wäre die linksseitige Ptosis und Armlähmung erklärt. Um die rechtsseitige Facialis- und Hypoglossus-Lähmung zu erklären, würde eine Läsion der Centren 7—9 Ferrier's in der linken Hemisphärenrinde angenommen werden müssen. Aber abgesehen davon, dass der Beginn der Erkrankung mit einem schweren apoplectischen Insulte und sofortiger completer Lähmung der beschriebenen Nervengebiete von dem Bilde der corticalen Läsionen gänzlich abweicht, ist auch die Annahme einer gleichzeitig in der Rinde beider Hemisphären entstehenden Läsion (Arteriothrombose, Embolie, Blutung) so ausserordentlich unwahrscheinlich, dass wohl Niemand im Ernste auf einer solchen Erklärung des Krankheitsbildes bestehen wird.

So lange wir principiell an der Forderung festhalten, sämmtliche Erscheinungen bei unserem Kranken von einem Herde abzuleiten, werden wir keine bessere Diagnose zu stellen im Stande sein als die einer Läsion (Blutung) der rechten Brückenhälfte.

---

3. Fall. Der am 19. Juni 1880 auf die medicinische Abtheilung aufgenommene 59jährige Schneider J. M. befand sich im letzten Stadium der Lungen-Phthisis und erlag seinen Leiden 5 Tage später am 24. Juni 1880.

Die eingehende Untersuchung dieses von der höchstgradigen Dyspnoë gequälten, äusserst hinfälligen Mannes war mit grossen Schwierigkeiten verbunden. Anamnestisch ergab sich ausser den das Lungenleiden betreffenden Angaben, dass P. seit ca. 6 Wochen an einer completen Lähmung der rechten Gesichtshälfte mit Unvermögen, das rechte Auge zu schliessen, mit Thränenträufeln etc. leidet. P. giebt an, niemals Otorrhoe gehabt zu haben, auf beiden Ohren gleich gut zu hören. Seine Angehörigen bemerken, dass er in den letzten Wochen häufig geistig gestört, höchst aufgeregt gewesen sei und »fixe Ideen« gehabt habe.

Stat. praes.: Wir übergehen die Erscheinungen einer weit vorgeschrittenen Lungenphthise. Der skeletartig abgemagerte Kranke geht schwankenden Ganges und mühsam; er bewegt seine Oberextremitäten frei. Irgend welche Lähmung der Extremitäten ist mit Sicherheit ausgeschlossen. Es besteht complete Lähmung sämmtlicher Facialisäste rechterseits. Der Mundwinkel hängt tief herab und lässt anhaltend Speichel abfliessen. Die Nasolabialfurche, die Falten der Stirne sind verstrichen, der Lidschluss ist rechts unmöglich und erfolgt weder willkürlich noch reflektorisch. Blasen, Pfeifen geschieht äusserst mangelhaft ohne Betheiligung der rechten Lippenhälften. Die Zunge wird gerade herausgestreckt. Die elektrische Untersuchung ergab ausgesprochene Entartungsreaction.

Die Untersuchung der Gehörschärfe, so gut sie möglich war, ergab keinen Unterschied zwischen beiden Ohren. Bezüglich der Ohrenspiegeluntersuchung lautet die Aufzeichnung im Krankenjournal: »Myrinx beiderseits erhalten, nicht perforirt, keine Otorrhoe. Gehörgänge normal.«

Von Wichtigkeit sind folgende Notizen über das Verhalten des rechten Auges: »Die rechte Lidspalte steht weit offen und kann infolge der Orbicularisparalyse willkürlich nicht geschlossen werden. Lagophthalmus. Die Conjunctiva palpebrarum et sclerae ist intensiv entzündet, scharlachroth, enorm geschwellt, wölbt sich in Form eines schlotternden Ringwulstes nach allen Seiten über die Lidränder hervor und bedeckt den Bulbus so, dass nur ein concentrisch verkleinerter Abschnitt der Cornea sichtbar wird. Bei Zurückdrängung des die Hornhaut umwallenden Bindehautwulstes überzeugt man sich von einer intensiven Injection des Episcleralgewebes. Die Hornhaut ist diffus getrübt. Längs ihres unteren Randes zieht sich ein tiefes halbringförmiges Ulcus. Das Auge schwimmt in Thränen. Auf der dunkel scharlachrothen Conjunctiva liegen Streifen weisslich-gelben, eitrig-faserstoffigen Exsudates. Dass bei diesem Zustande des rechten Bulbus — abgesehen von dem fast moribunden Zustande des Kranken — eine genaue Untersuchung der Augenbewegungen unmöglich war, ist einleuchtend. Es hätte sich wohl schwer entscheiden lassen, inwieweit die Bewegungsbeschränkung des rechten Bulbus auf Rechnung des mechanischen Hindernisses durch die enorme Chemosis, wie weit auf etwaige Augenmuskellähmung zu beziehen war. Das Krankenjournal enthält hierüber folgende kurze Notiz: »Der linke Bulbus zeigt nach allen Richtungen unbehinderte Beweglichkeit, der rechte steht wie fest gemauert in der Mitte«.

Die Diagnose lautete, abgesehen von der Phthisis auf rechtsseitige periphere Facialisparalyse wahrscheinlich in Folge tuberculöser Caries des Felsenbeines.

Die Sektion (Herr Leichtenstern) ergab Folgendes: Das Gehörorgan beiderseits normal. Im hintersten Abschnitt der rechten Brückenhälfte liegt ein erbsen- bis kirschkerngrosser, vollkommen runder, grauer, derber, in der Mitte 2 verkäste Punkte aufweisender Tuberkelknoten. Derselbe hat seine Lage dicht über dem Pyramidenstrang, dem er nach oben und aussen anliegt.

Die obere Grenze des Tumors bleibt 4 mm vom Boden der Rautengrube entfernt, den hier gelegenen »gemeinsamen« Abducens-Facialiskern verschonend (was die spätere mikroskopische Untersuchung des erhärteten Präparates mit Sicherheit erweist). Die innere Grenze des Tumors liegt 4 mm von der Raphe entfernt, müsste also den aus dem Kern ausgetretenen intrapontinen Abducensstamm getroffen haben. Da aber, wie später erwähnt werden soll, der Nerv. abducens dexter frei von Degeneration befunden wurde, so ist es im höchsten Grade wahrscheinlich, dass der Tumor den Abducens nur medianwärts verschob, ohne ihn zu lädiren. Indessen gelang es nicht bei der mikroskopischen Untersuchung die aus dem Kerne ausgetretenen »verschobenen« Abducensfasern nachzuweisen. Die vordere Grenze des Tuberkels liegt in der Frontalebene, welche etwa das hinterste Viertel des Pons von den vorderen drei Vierteln trennt. Der Tumor überschreitet den Pons nach hinten und erstreckt sich in die Medulla oblongata hinein. Das hintere Ende greift in den vordersten Abschnitt der unteren Olive ein. Die äussere Grenze des Tumors wird von dem unversehrten Acusticus und der ihm nach innen anliegenden aufsteigenden Wurzel des Trigeminus gebildet.

Der Tumor liegt somit 1. in hinterem Ende der Brücke und zwar in der Formatio reticularis derselben, im Gebiet der dorsalen vorzugsweise quer verlaufenden Brückenfasern, oberhalb der Pyramidenbahn. Er nimmt hier die Stelle ein, wo der eigentliche, d. h. untere Facialiskern gelegen ist und destruirt sowohl diesen als auch den intrapontinen Abschnitt des Facialisstammes; 2. in der Medulla oblongata und zwar in der von Bogenfasern durchzogenen Formatio reticularis derselben (motorisches Feld der Haube) und im vorderen Ende der unteren oder grossen Olive.

Der N. facialis dexter präsentirt sich als schmaler, bandförmiger, grau durchscheinender Strang. Die mikroskopische Untersuchung weist in demselben höchstgradige Degeneration nach. Die wenigen überhaupt noch als solche erkennbaren Nervenfasern zeigen scholligen Zerfall der Markscheide neben reichlicher feinkörniger fettiger Degeneration. Die Mehrzahl der Nervenfasern sind zu Markkugeln, kleineren und grösseren Fetttröpfchen zerfallen ohne Spur eines Axencylinders, hie und da mit erkennbaren Resten der Schwann'schen Scheiden. Die beiden Abducentes unterscheiden sich in Nichts unter einander und zeigen makroscopisch ein durchaus normales Verhalten. Auch mikroskopisch erweist sich der Abducens dexter frei von jeglicher Veränderung.

Epikrise. Dieser Fall lehrt, wie ein scharf umschriebener intrapontiner Herd so gelegen sein kann, dass er durch Zerstörung des „Facialiskernes“ und des austretenden intrapontinen Facialisstammes totale Lähmung dieses Nerven ohne anderweitige Lähmungserscheinungen bewirken kann.

Der folgende Fall lehrt, dass ein Tumor des Pons auch so gelegen sein kann, dass er vollständig symptomenlos verläuft. Aehnliche Fälle von viel umfangreicheren Tumoren der Brücke, die ohne jede Erscheinung intra vitam verliefen, haben Chvostek[1]), Meynert[2]), Hallopeau[3]) u. A. beschrieben.

4. Fall. Der am 27. August 1880 nach fast vierteljährigem Aufenthalte auf der medicinischen Abtheilung verstorbene Phthisiker H. P. bot bei wiederholter eingehender Untersuchung keinerlei Symptome dar, welche auf ein Hirnleiden hingewiesen hätten. Der Kranke brachte bis etwa 8 Tage vor dem Exitus lethalis den grössten Theil des Tages im Hospitalgarten zu, war nicht gelähmt und zeigte nicht die geringsten Veränderungen im Facialisgebiete. Er erlag einer innerhalb 8 Tagen sich immer wiederholenden Blutung aus einer Lungencaverne. Lebhafte, fast maniakalisch zu nennende Delirien, die sich während der letzten 3—4 Tage vor dem Tode bemerkbar machten, forderten auf die Schädelhöhle zu eröffnen, was sich durch folgenden Befund lohnte.

Wir citiren wörtlich den von Herrn Leichtenstern diktirten Sektionsbefund. „Dura mater blutreich, röthlich weiss, etwas stärker gespannt. Vermehrte Flüssigkeitsansammlung im Subdural- und Subarachnoideal-Raum. Die weichen Häute der Convexität blutreich, besonders die Venen strotzend mit Blut erfüllt, die Capillaren reichlich injicirt. In der Rinde des oberen Drittheiles des Gyrus centralis posterior am Rande des Sulcus interparietalis ein hanfkorngrosser gelber Tuberkelknoten. Ein ebensogrosser in der das hintere Ende der Fissura Sylvii umgebenden Supramarginal-Windung. Sonst zeigen die Windungen beider Hemisphären keinerlei Anomalien. Die weichen Häute der Basis frei von Exsudat, insbesondere auch längs der Sylvischen Gruben. (Auch mikroskopisch[4]) erweisen sich die Gefässe der weichen Häute der Basis frei von Tuberkelentwicklung.) Die Grosshirnsubstanz schneidet sich auffallend fest; zahlreiche Blutpunkte auf dem Durchschnitt durch das Markweiss documentiren den vermehrten Blutgehalt. Die Rindensubstanz grauröthlich tingirt hebt sich scharf von dem Markweiss ab. Die Ventrikel enge, collabirt. Die Centralganglien ausser dunklerer röthlichgrauer Färbung ohne Anomalie. Desgleichen zeigen Pedunculi, Vierhügel, Medulla und Kleinhirn nichts Pathologisches. Beim Durchschnitt durch die Brücke wird in der Mitte derselben, dicht an der Raphe, ein kirschgerngrosser, speckig aussehen-

1) Med. chir. Rundschau 1864. II.

2) Allg. Wien. med. Wochenschr. 1864. No. 28.

3) Gaz. méd. de Paris 1874. No. 3.

4) Zum Nachweise der Existenz oder Nichtexistenz einer spärlichen acuten Miliartuberculose der Meningen genügt selten die makroskopische Betrachtung allein. Es giebt zahlreiche Fälle, wo nur das Mikroskop die Entscheidung zu bringen vermag.

der, grauer Tuberkelknoten sichtbar. Derselbe grenzt nach einwärts unmittelbar an die Raphe, nach oben dicht an das tiefe Schleifenblatt. Er liegt in der obersten Etage der von den Querfasern der Brücke weitmaschig durchflochtenen Pyramidenstränge“ (was an dem in Chromsäure erhärteten Präparate späterhin sehr scharf hervortrat).

Während in den beiden vorhergehenden Fällen die Diagnose einer Brückenläsion unmöglich gestellt werden konnte, ist in dem folgenden interessanten Fall ein Symptom vorhanden, das für die Diagnose eines Brückenherdes zu verwerthen war.

5. Fall. Der seit 14 Jahren im hiesigen Invalidenhause untergebrachte 70jährige S. O. wurde, nachdem er in dem letzten Vierteljahre häufig an Schwindelanfällen gelitten hatte, am 12. April 1881 plötzlich Morgens 8 Uhr vom Schlage getroffen, blieb kurze Zeit bewusstlos, erholte sich dann wieder und starb 3 Tage später am 15. April.

Bei der Aufnahme des Kranken, wenige Stunden nach dem apoplectischen Anfalle, bot derselbe folgende Erscheinungen dar.

Stat. praes. Kleiner alter Mann von gut entwickeltem Panniculus adiposus, welker Haut, geringem Oedem der Unterextremitäten. Bewusstsein vorhanden, Neigung zur Somnolenz, Sprache schlecht articulirt, stammelnd, aber verständlich. Die Mundhöhle voll Schleim, die Zunge trocken, wird mühsam und mangelhaft herausgestreckt, zeigt keine deutliche Deviation nach der einen oder anderen Seite. Der rechte Mundwinkel hängt schlaff nach abwärts, wird beim Blasen und Sprechen nur wenig bewegt. Der Augenschluss und das Stirnrunzeln geschehen beiderseits genügend und gleich stark. Keine Ptosis. Die Augenbewegungen nach oben und unten beiderseits normal. Die synergische Seitwärtsbewegung der Bulbi nach rechts vollkommen intakt und ausgiebig. Nach links dagegen ist die Bewegung der Bulbi eine deutlich mühsamere, geschieht langsam, zögernd und ist nicht bis zum Maximum ausführbar. Dabei treten leichte Nystagmusbewegungen im horizontalen Meridian auf. Somit Parese der Linkswender der Blicklinie; dagegen keine conjugirte Deviation der Bulbi. Ferner ist leicht zu constatiren, dass beim Blick nach links der Rectus internus oculi dextri weniger paretisch, d. h. thätiger ist als der Rectus externus des linken Auges. In einem gewissen Stadium der Linkswendung tritt daher Strabismus convergens ein.

Die rechte Ober- und Unterextremität sind total gelähmt und etwas rigide. Links wohlerhaltene Beweglichkeit der Extremitäten und des gesammten Facialisgebietes.

Die Sensibilität auf der ganzen rechten Körperhälfte, das Trigeminusgebiet miteingeschlossen, ist hochgradig herabgesetzt, beinahe gänzlich aufgehoben. Während tiefe Nadelstiche auf der rechten Gesichtshälfte, den rechtsseitigen Extremitäten sowie der betreffenden Rumpfhälfte ohne jede Reaction bleiben, genügt linkerseits ein leiser Nadelstich, um eine ganz ungewöhnlich starke Reaction — lautes Aufschreien — hervorzurufen, so dass

sich der Gedanke an eine Hyperästhesie der nicht gelähmten Körperhälfte aufdrängen muss.

Schlingvermögen intakt. Pupillen verengt, reagiren deutlich auf Lichtreiz. Herztöne rein. Auf den Lungen die Erscheinungen eines diffusen feuchten Catarrhes. Der Puls rhythmisch, aequalis, die Radialarterien geschlängelt, rigide. 88 Pulse in 1'. Die Athmung tief, langsam (18 R. in 1'), rhythmisch und aequalis. Axillartemperatur 38,1. Der mit dem Catheter entleerte Harn frei von Eiweiss.

Schon am Abende des Aufnahmetages stellte sich in dem Befinden des P. eine Verschlimmerung ein. Der Athem wurde stertorös, das Sensorium mehr und mehr obnubilirt. In den folgenden Tagen tiefes Coma, Lungenödem; die Körpertemperatur steigt an (bis zu 39,4). Die Haut des Kranken mit grossen Schweisstropfen bedeckt. Allgemeine Resolution der Glieder. Bulbi nach oben gerichtet, Conjunctiven und Episceralgefässe stark injicirt. Exitus lethalis am 15. April Nachts 1 h.

Unsere Diagnose (Herr Leichtenstern) lautete: „Wahrscheinlich Hämorrhagie in der linken Grosshirnhemisphäre, von den Centralganglien ausgehend mit Läsion sowohl des vorderen als hinteren Abschnittes der Capsula interna. Bei der ausgesprochenen Hemianästhesie der gelähmten Körperhälfte darf besonders an den Thalamus als Sitz der Blutung gedacht werden. Indess ist ein Symptom vorhanden, welches ernstlich an eine Läsion der linken Brückenhälfte denken lässt, nämlich die Parese der Linkswender der Blicklinie, da bei dem Sitze des Krankheitsherdes in der linken Grosshirnhemisphäre die Rechtswender der Bulbi, der Prévost'schen Regel zufolge, gelähmt sein müssten".

Die Sektion (Herr Leichtenstern) ergab folgendes: Schädeldach der Dura mater ungewöhnlich fest anfsitzend. An der Innenfläche der sehmutzigweissen Dura beiderseits, dem Scheitelhirn entsprechend, ein ca. fünfmarkstückgrosser zarter Anflug von Pachymeningitis interna, in Form einer theilweise abziehbaren feinen gefässreichen Pseudomembran. Die weichen Häute der Convexität milchig getrübt, ödematös, verdickt, die grossen Piavenen stark mit Blut gefüllt. Die Pia lässt sich sehr leicht von den feucht glänzenden grauröthlichen Hirnwindungen abziehen. Letztere sind schmal und hoch, die Sulci dementsprechend tief. Mässiger Grad von Atrophie. Die Grosshirnsubstanz etwas stärker durchfeuchtet, schneidet sich fest. Die Centralganglien beiderseits ohne jede Anomalie. Die Gehirnarterien der Basis rigide, klaffend, ihre Wandungen da und dort sclerotische gelbe Flecke resp. Plättchen enthaltend. Basilararterie schwach geschlängelt. Nirgends in den grösseren Arterien ein Thrombus, Aneurysma oder dergl. nachweisbar. Die basale Fläche der Brücke erscheint normal; die linke Brückenhälfte etwas abgeflacht fühlt sich in ihrem mittleren Dritttheil weich, fast fluctuirend an,

während die rechte Hälfte die normale Consistenz darbietet. Ein Frontalschnitt durch den Pons 1 cm hinter dem vorderen Brückenrande ergiebt noch vollkommen normale Verhältnisse. Man erblickt die Bindearme, den Aquaeductus Sylvii vom centralen Höhlengrau umgeben, darunter markiren sich die hintern Längsbündel der Haube, nach aussen davon die Substantia ferruginea, man unterscheidet die beiden Schleifenblätter etc. Auch der Pedunculus oder Pyramidentheil, von den Querfasern der Brücke weitmaschig durchflochten, bietet ganz das normale makroskopische Verhalten dar.

Ein Frontalschnitt durch die Mitte der Brücke zeigt in dessen rechter Hälfte durchaus normale Verhältnisse. In der linken Hälfte beginnt die Erweichung mit einer etwa bohnengrossen Stelle, dicht an der Raphe gelegen mit dem Längsdurchmesser parallel derselben verlaufend. Sie erstreckt sich in dieser Richtung von dem tiefliegenden Schleifenblatte an nach abwärts in den Pedunculusantheil der Brücke.

Ein Frontalschnitt $^1/_2$ cm nach hinten von dem vorigen lässt fast die ganze linke Ponshälfte erweicht erscheinen. Das Parenchym der Brücke ist hier in einen milchigweissen Brei verwandelt, der abfliesst und eine weite Höhle mit flottirenden weichen Wänden hinterlässt. Zerstört ist das ganze motorische Feld der Haube, das crus cerebelli medium (processus ad pontem), während das crus anterius et posterius, Bindearme und corpus restiforme intakt sind. Dagegen erreicht die Erweichung weder den Boden der Rautengrube, von welcher sie durch eine reichlich 3 mm dicke normale Schicht getrennt ist, noch auch die basale Brückenfläche, zwischen welcher und der Erweichungspartie eine immerhin 2—3 mm breite normal aussehende Zone erhalten ist. In dieser Höhe greift die Erweichung auch etwas in die rechte Brückenhälfte ein, und zwar mit einer etwa linsengrossen Stelle, die hauptsächlich im motorischen Felde der Haube dicht neben der Raphe gelegen ist.

Ein Frontalschnitt 2—3 mm vor dem hinteren Brückenrande, durch die Eminentiae teretes gehend, ergiebt durchaus normale Verhältnisse.

Die Erklärung der motorischen und sensiblen Körperlähmung (inclus. das Facialis-Trigeminusgebiet) hat in dem vorliegenden Falle keine Schwierigkeit. Wiewohl eine genauere Bestimmung der Ausdehnung des Erweichungsherdes durch mikroskopische Schnitte nicht möglich war, und auch die Untersuchung der Nervenstämme des Facialis und Abducens unterblieb (sie wäre bei der kurzen Dauer der Krankheit ergebnisslos gewesen), so darf doch aus dem beschriebenen makroskopischen Verhalten mit grosser Wahrscheinlichkeit geschlossen werden, dass der Facialis-Abducenskern intakt, d. h. nicht in die Erweichungszone miteinbezogen war. Es bestand keine conjugirte Deviation nach rechts, wohl aber deutliche Parese der Linkswender der Blicklinie, entsprechend der Läsion der linken Brückenhälfte. Wir wagten intra

vitam nicht, einzig und allein auf Grund dieser Erscheinung die bestimmte Diagnose auf einen linksseitigen Brückenherd zu stellen. Dass dieses Symptom stark genug gewesen wäre, diese Diagnose zu rechtfertigen, hat die Section gelehrt. Wir halten auf Grund dieser und zahlreicher anderer Beobachtungen die Untersuchung der Seitwärtsbewegungen der Bulbi auch da, wo keine Déviation conjuguée besteht, von hoher, insbesondere auch differentiell diagnostischer Bedeutung, letzteres hauptsächlich mit Hinsicht auf die Differentialdiagnose zwischen Grosshirn und Brückenläsionen.

Der folgende Fall, gemeinsam beobachtet von Herrn Sanitätsrath Dr. Lent und Herrn Leichtenstern, entbehrt zwar des Sectionsbefundes, erlaubt aber mit einem hohen Grade von Wahrscheinlichkeit die Diagnose eines Herdes in der hintersten Abtheilung der Brücke.

6. Fall. Am 20. Februar 1881 wurde der bis dahin stets gesunde, nie mit syphilitischen Symptomen behaftete Kaufmann H. plötzlich von einem apoplektiformen Anfall mit vorübergehender Umnebelung des Bewusstseins heimgesucht. Unmittelbar darauf wird Lähmung des linken Facialis, Parese des rechten Armes, in geringerem Grade auch der rechten Unterextremität constatirt. Lebhafte Parästhesie (Kältegefühl, Kribbeln) in den paretischen Extremitäten. Ferner besteht in den ersten 24 Stunden nach dem Anfall hochgradiger Strabismus divergens des linken Auges, das erheblich nach aussen deviirt. P. ist nicht im Stande den **linken** Bulbus über die Mittellinie nach rechts zu bewegen. Der rechte Bulbus zeigt nach allen Richtungen normale Beweglichkeit, ebenso ist die Bewegung des linken Bulbus nach oben und unten intakt. Gekreuzte Doppelbilder (Prüfung mit farbigem Glas). Die Doppelbilder stehen weit auseinander und belästigen den Kranken in hohem Grade. Normale Pupillenweite und Reaction. Keine Ptosis. Zunge nicht gelähmt. Articulation durchaus intakt. Während die Facialislähmung linkerseits rasch zunimmt und sich alsbald als eine complete Paralyse sämmtlicher vom Facialis versorgten Muskeln herausstellt, verschwindet die Schwäche und Paraesthesie der rechtsseitigen Ober- und Unterextremität schon in wenigen Tagen, desgleichen auch der Strabismus divergens oculi sinistri. Bereits wenige Tage nach dem Anfall hat der linke Bulbus seine freie Beweglichkeit nach allen Seiten wiedergewonnen. Bei der elektrischen Untersuchung des linken Facialis ca. 14 Tage nach dem Anfall typische Entartungsreaction. Die Facialisparalyse linkerseits ist noch jetzt (5 Monate nach dem Anfalle) deutlich erkennbar. Linksseitiger Lagophthalmus mit Unvermögen das Auge ganz zu schliessen. Das linke Auge schwimmt in Thränen. Ebenso ist die Parese der unteren (Mund-) Aeste des Facialis noch deutlich ausgeprägt.

Keinerlei Anomalien von Seite des Herzens, der Lungen, Nieren etc. Radialarterien rigide und etwas geschlängelt. Es besteht nicht der geringste Anhaltspunkt für frühere Syphilis. Keine Otorrhoe, noch irgend welche Erscheinungen, welche auf eine Erkrankung des linken Gehörorganes hinweisen würden.

Epikrise. Wenn wir die alternirende Lähmung (des Facialis linkerseits und der Extremitäten rechterseits) ins Auge fassen, so werden wir auf die Brücke als (mittelbar oder unmittelbar) lädirten Theil hingewiesen. Nur fragt es sich: „Ist es ein intrapontiner Herd, welcher die erwähnten Ausfallsymptome bewirkt, oder ein basaler in der Gegend des Facialisaustrittes aus dem Gehirn gelegener?“

Beziehen wir den Strabismus divergens des linken Auges — wie höchst wahrscheinlich — auf Lähmung, so müssen wir eine isolirte Lähmung des für den Rectus internus oculi sinistri bestimmten Oculomotoriusastes annehmen. Ein basaler Herd in der Gegend des linksseitigen Facialisaustrittes gelegen, kann die Lähmung des Facialis und durch Druck auf die linke Ponshälfte den alternirenden Charakter der Extremitätenlähmung leicht erklären. Gleichzeitig aber müsste sich der supponirte basale Herd vom hinteren Ponsrande bis zum vorderen erstrecken und hier den linken Oculomotoriusstamm lädiren, und zwar so, dass nur der für den Rectus internus sinister bestimmte Faserstrang von der Läsion (Lähmung) ergriffen wäre. Diese Annahme stösst auf die grössten Schwierigkeiten. Die isolirte Lähmung des Rectus internus oculi sinistri ist mit einer peripheren Oculomotoriuslähmung schlechterdings nicht vereinbar.

Dagegen erklärt sich der Fall unschwer mit der Annahme eines im hinteren Theil der Brücke gelegenen Herdes. Derselbe hat die aus dem Facialiskern austretenden intrapontinen Facialisfasern oder auch deren Kern selbst lädirt. Unsere obigen Auseinandersetzungen (vergl. das Schema Fig. 6) erklären für diesen Fall auch die isolirte Lähmung des Rectus internus sinister. Wir sahen, dass vom rechten Abducenskern, dem Centrum für die Rechtswender der Blicklinie, ein Faserstrang entspringt, der nach seinem Ursprung aus dem Abducenskern die Mittellinie kreuzt und in der linken Ponshälfte zum Oculomotoriuskern nach vorne verläuft. Dieser Faserstrang dient einzig und allein der Innervation des Rectus internus oculi sinistri. Wenn wir demnach den Herd in der linken Ponshälfte in i unseres obigen Schemas, d. h. so ge-

legen sein lassen, dass er ausser dem linksseitigen intrapontinen Facialisstamm oder Facialiskern den eben erwähnten für den Rectus internus sinister bestimmten Faserzug lädirt, so ist die linksseitige Facialis- und Rectus-internus-Lähmung befriedigend erklärt.

Allein es ist noch eine andere Auffassung zulässig. Wenn wir nämlich den vorübergehenden Strabismus divergens des linken Auges als eine Reiz-Erscheinung des Abducens declariren, sind wir in der Lage, sämmtliche Symptome mit der Annahme eines Krankheitsherdes an der Basis cerebri in der Gegend des hinteren Brückenrandes zu erklären. Hier liegen Facialis und Abducens in enger Nachbarschaft. Nehmen wir an, dass der basale Herd den linken Facialis lähmte, den benachbarten Abducens sinister aber nur eben erreichte und reizte, so ist damit sowohl das Symptomenbild der linksseitigen Facialisparalyse und der Strabismus divergens sinister erklärt, als auch die alternirende Extremitätenlähmung in Einklang zu bringen. Welcher Art der basale Process sein müsste, um die plötzlich, apoplectiform einsetzenden Erscheinungen zu erklären, bleibt dahin gestellt. In erster Linie werden wir an einen Tumor denken, dessen jähe Expansion durch eine innere Blutung bedingt sein könnte. Aber ein Syphilom ist im höchsten Grade unwahrscheinlich, ein maligner Tumor nicht minder, letzteres angesichts der langen Dauer und der endlichen Besserung aller Symptome (die Facialislähmung ausgenommen). Am ehesten wäre noch an ein Aneurysma zu denken. Eine einfache basale Blutung ist, abgesehen von der Seltenheit derselben, sehr unwahrscheinlich, sie zerstörte wohl kaum den linken Facialisstamm dauernd, wirkte wohl kaum in dem Masse drückend auf die linke Ponshälfte, dass alternirende Extremitätenlähmung daraus entstünde.

Wenn wir Alles zusammenfassen, scheint uns die Annahme eines umschriebenen intrapontinen (hämorrhagischen, embolischen, arteriothrombotischen) Herdes am meisten für sich zu haben.

Zum Schlusse dieser Abhandlung ist es mir eine angenehme Pflicht, meinem hochverehrten Chef, Herrn Professor Dr. Otto Leichtenstern meinen besten Dank auszusprechen für den hervorragenden Antheil, den er an dieser Arbeit genommen hat.

Universitäts-Buchdruckerei von Carl Georgi in Bonn.